

# S3-Leitlinie Diagnostik und Therapie des Mundhöhlenkarzinoms

AWMF-Registernummer: 007/1000L  
Version 3.0 – März 2021

**Leitlinie (Langversion)**

Das ist neu!  
Das hat sich geändert!

## Wesentliche Neuerungen durch die Aktualisierung der Leitlinie (Version 3.0)

In Rahmen der Aktualisierung wurden alle Empfehlungen auf Aktualität geprüft. Hierzu erfolgte eine systematische Recherche für priorisierte Themen sowie eine Befragung der beteiligten Fachexperten. Priorisierte Themen waren die Sentinel-Lymphknotenbiopsie, neue Erkenntnisse zur Differentialindikation der Neck Dissection, der neoadjuvanten Therapie im fortgeschrittenen Tumorstadium und der adjuvanten Radiotherapie beim pT1/2 pN1 Befund. Darüber hinaus wurden weitere Fragen zur Indikation der PET/CT, der CAD/CAM Technologie für die knöchernen Rekonstruktion, der Differentialindikation zur Panendoskopie und der Immuntherapie in Arbeitsgruppen geprüft. Die neue TNM Klassifikation und Einteilung der Tumorstadien wurde eingearbeitet.

Als Ergebnis des Aktualisierungsprozesses wurden 74 Statements oder Empfehlungen geprüft und bestätigt und 24 modifiziert oder gänzlich neu hinzugefügt.

Eine Übersicht der Änderungen befindet sich in [Tabelle 7](#).

# Inhaltsverzeichnis

Wesentliche Neuerungen durch die Aktualisierung der Leitlinie (Version 3.0) .....	2
<b>1. Informationen zu dieser Leitlinie .....</b>	<b>6</b>
1.1. Herausgeber .....	6
1.2. Federführende Fachgesellschaft.....	6
1.3. Finanzierung der Leitlinie .....	6
1.4. Kontakt.....	6
1.5. Zitierweise .....	6
1.6. Besonderer Hinweis .....	7
1.7. Ziele des Leitlinienprogramms Onkologie .....	7
1.8. Weitere Dokumente zu dieser Leitlinie .....	8
1.9. Zusammensetzung der Leitliniengruppe .....	9
1.9.1. Leitlinienkoordination .....	9
1.9.2. Beteiligte Fachgesellschaften und Organisationen.....	9
1.9.3. Koordinatoren der Arbeitsgruppen .....	12
1.9.4. Patientenbeteiligung .....	13
1.9.5. Methodische Begleitung .....	13
1.10. Verwendete Abkürzungen .....	14
<b>2. Einführung.....</b>	<b>16</b>
2.1. Geltungsbereich und Zweck.....	16
2.1.1. Definition .....	16
2.1.2. Zielsetzung und Fragestellung .....	16
2.1.3. Adressaten .....	17
2.1.4. Verbreitung und Implementierung der Leitlinien.....	18
2.1.5. Gültigkeitsdauer und Aktualisierungsverfahren .....	18
2.2. Grundlagen der Methodik.....	19
2.2.1. Schema der Evidenzgraduierung nach SIGN .....	19
2.2.2. Schema der Empfehlungsgraduierung .....	20
2.2.3. Statements .....	20
2.2.4. Expertenkonsens (EK).....	20
2.2.5. Finanzierung der Leitlinie und Umgang mit Interessenkonflikten.....	21
<b>3. Risikofaktoren .....</b>	<b>22</b>
3.1. Nikotin- und Alkoholabusus.....	22

3.2.	Weitere Risikofaktoren.....	23
<b>4.</b>	<b>Screening und Prävention.....</b>	<b>25</b>
4.1.	Screening.....	25
4.2.	Prävention.....	26
<b>5.</b>	<b>Primärdiagnostik.....</b>	<b>27</b>
5.1.	Klinische Untersuchung.....	27
<b>6.</b>	<b>Bildgebende Verfahren und weitere Diagnostik.....</b>	<b>29</b>
6.1.	Bildgebende Verfahren zur Diagnostik des Primärtumors.....	29
6.2.	Bildgebende Verfahren und Diagnostik zum Nachweis einer Metastasierung.....	33
6.3.	Bildgebende Verfahren und Diagnostik zum Ausschluss synchroner Zweittumoren, Fernmetastasen, unbekannter Primärtumoren (CUP) und Rezidive.....	35
<b>7.</b>	<b>Biopsie und Histopathologie.....</b>	<b>38</b>
7.1.	Staging.....	38
7.2.	Primärtumor.....	39
7.3.	Zervikale Lymphknotenmetastasen.....	41
7.4.	Weitere prognostische Faktoren.....	41
<b>8.</b>	<b>Therapie des Mundhöhlenkarzinoms.....</b>	<b>42</b>
8.1.	Allgemeine Behandlungsempfehlungen.....	42
8.2.	Chirurgische Behandlung des Primärtumors.....	44
8.3.	Halslymphknotenausräumung.....	46
8.4.	Rekonstruktion.....	57
8.5.	Strahlentherapie.....	59
8.6.	Strahlentherapie in Kombination mit Chemotherapie.....	61
8.7.	Prävention und Behandlung strahlenbedingter Begleiterscheinungen.....	67
8.8.	Behandlung des lokoregionären Rezidivs.....	70
8.9.	Palliative und palliativmedizinische Behandlung.....	73
<b>9.</b>	<b>Nachsorge und Rehabilitation.....</b>	<b>79</b>
9.1.	Nachsorge.....	79

9.2.	Kaufunktionelle Rehabilitation .....	81
9.3.	Sprech- und Schluckrehabilitation .....	83
9.4.	Ernährungstherapie .....	85
9.5.	Psychosoziale Beratung und Betreuung .....	86
<b>10.</b>	<b>Qualitätsindikatoren .....</b>	<b>88</b>
<b>11.</b>	<b>Anhang.....</b>	<b>93</b>
11.1.	Übersicht der Änderungen in Version 3.0.....	93
11.2.	TNM und Tumorstadien.....	97
11.2.1.	T-Klassifikation (Primärtumor) .....	97
11.2.2.	N-Klassifikation (regionäre Lymphknotenmetastasen) .....	97
11.2.3.	M-Klassifikation .....	98
11.2.4.	R-Status .....	98
11.2.5.	Grading .....	98
11.2.6.	L (Lymphgefäßinvasion).....	98
11.2.7.	V (Veneninvasion) .....	99
11.2.8.	Tumorstadien nach UICC-Kriterien.....	99
<b>12.</b>	<b>Abbildungsverzeichnis .....</b>	<b>102</b>
<b>13.</b>	<b>Tabellenverzeichnis .....</b>	<b>102</b>
<b>14.</b>	<b>Literaturverzeichnis .....</b>	<b>103</b>

# 1. Informationen zu dieser Leitlinie

## 1.1. Herausgeber

Leitlinienprogramm Onkologie der Arbeitsgemeinschaft der Wissenschaftlichen Medizinischen Fachgesellschaften (AWMF), Deutschen Krebsgesellschaft (DKG) und Deutschen Krebshilfe (DKH).

## 1.2. Federführende Fachgesellschaft

Deutsche Gesellschaft für Mund-, Kiefer- und Gesichtschirurgie



## 1.3. Finanzierung der Leitlinie

Die Erstellung und kontinuierliche Aktualisierung dieser Leitlinie wurde von der Deutschen Krebshilfe im Rahmen des Leitlinienprogramms Onkologie gefördert.

## 1.4. Kontakt

Office Leitlinienprogramm Onkologie  
c/o Deutsche Krebsgesellschaft e.V.  
Kuno-Fischer-Straße 8  
14057 Berlin

[leitlinienprogramm@krebsgesellschaft.de](mailto:leitlinienprogramm@krebsgesellschaft.de)

[www.leitlinienprogramm-onkologie.de](http://www.leitlinienprogramm-onkologie.de)

## 1.5. Zitierweise

Leitlinienprogramm Onkologie (Deutsche Krebsgesellschaft, Deutsche Krebshilfe, AWMF): S3-Leitlinie Diagnostik und Therapie des Mundhöhlenkarzinoms, Langversion 3.0, 2021, AWMF Registernummer: 007/100OL <https://www.leitlinienprogramm-onkologie.de/leitlinien/mundhoehlenkarzinom/> (abgerufen am: TT.MM.JJJJ)

## 1.6. Besonderer Hinweis

Die Medizin unterliegt einem fortwährenden Entwicklungsprozess, sodass alle Angaben, insbesondere zu diagnostischen und therapeutischen Verfahren, immer nur dem Wissensstand zurzeit der Drucklegung der Leitlinie entsprechen können. Hinsichtlich der angegebenen Empfehlungen zur Therapie und der Auswahl sowie Dosierung von Medikamenten wurde die größtmögliche Sorgfalt beachtet. Gleichwohl werden die Benutzer aufgefordert, die Beipackzettel und Fachinformationen der Hersteller zur Kontrolle heranzuziehen und im Zweifelsfall einen Spezialisten zu konsultieren. Fragliche Unstimmigkeiten sollen bitte im allgemeinen Interesse der OL-Redaktion mitgeteilt werden.

**Der Benutzer selbst bleibt verantwortlich für jede diagnostische und therapeutische Applikation, Medikation und Dosierung.**

In dieser Leitlinie sind eingetragene Warenzeichen (geschützte Warennamen) nicht besonders kenntlich gemacht. Es kann also aus dem Fehlen eines entsprechenden Hinweises nicht geschlossen werden, dass es sich um einen freien Warennamen handelt.

Das Werk ist in allen seinen Teilen urheberrechtlich geschützt. Jede Verwertung außerhalb der Bestimmung des Urhebergesetzes ist ohne schriftliche Zustimmung des Leitlinienprogramms Onkologie (OL) unzulässig und strafbar. Kein Teil des Werkes darf in irgendeiner Form ohne schriftliche Genehmigung des OL reproduziert werden. Dies gilt insbesondere für Vervielfältigungen, Übersetzungen, Mikroverfilmungen und die Einspeicherung, Nutzung und Verwertung in elektronischen Systemen, Intranets und dem Internet.

## 1.7. Ziele des Leitlinienprogramms Onkologie

Die Arbeitsgemeinschaft der Wissenschaftlichen Medizinischen Fachgesellschaften, die Deutsche Krebsgesellschaft und die Deutsche Krebshilfe haben sich mit dem Leitlinienprogramm Onkologie (OL) das Ziel gesetzt, gemeinsam die Entwicklung und Fortschreibung und den Einsatz wissenschaftlich begründeter und praktikabler Leitlinien in der Onkologie zu fördern und zu unterstützen. Die Basis dieses Programms beruht auf den medizinisch-wissenschaftlichen Erkenntnissen der Fachgesellschaften und der DKG, dem Konsens der medizinischen Fachexperten, Anwender und Patienten sowie auf dem Regelwerk für die Leitlinienerstellung der AWMF und der fachlichen Unterstützung und Finanzierung durch die Deutsche Krebshilfe. Um den aktuellen Stand des medizinischen Wissens abzubilden und den medizinischen Fortschritt zu berücksichtigen, müssen Leitlinien regelmäßig überprüft und fortgeschrieben werden. Die Anwendung des AWMF-Regelwerks soll hierbei Grundlage zur Entwicklung qualitativ hochwertiger onkologischer Leitlinien sein. Da Leitlinien ein wichtiges Instrument der Qualitätssicherung und des Qualitätsmanagements in der Onkologie darstellen, sollten sie gezielt und nachhaltig in den Versorgungsalltag eingebracht werden. So sind aktive Implementierungsmaßnahmen und auch Evaluationsprogramme ein wichtiger Bestandteil der Förderung des Leitlinienprogramms Onkologie. Ziel des Programms ist es, in Deutschland professionelle und mittelfristig finanziell gesicherte Voraussetzungen für die Entwicklung und Bereitstellung hochwertiger Leitlinien zu schaffen. Denn diese hochwertigen Leitlinien dienen nicht nur dem strukturierten Wissenstransfer, sondern können auch in der Gestaltung der Strukturen des Gesundheitssystems ihren Platz finden. Zu erwähnen sind hier evidenzbasierte Leitlinien als Grundlage zum Erstellen und Aktualisieren von Disease Management Programmen oder die Verwendung von aus

Leitlinien extrahierten Qualitätsindikatoren im Rahmen der Zertifizierung von Organumorzentren.

## 1.8. Weitere Dokumente zu dieser Leitlinie

Bei diesem Dokument handelt es sich um die Langversion der aktualisierten S3-Leitlinie Diagnostik und Therapie des Mundhöhlenkarzinoms. Neben der Langversion gibt es die folgenden ergänzende Dokumente zu dieser Leitlinie, die ebenfalls aktualisiert wurden.

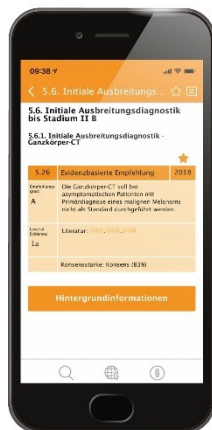
- Kurzversion der Leitlinie
- Laienversion (Patientenleitlinie)
- Leitlinienreport und Evidenzbericht zum Erstellungsprozess der Leitlinie

Diese Leitlinie und alle Zusatzdokumente sind über die folgenden Seiten zugänglich.

- Leitlinienprogramm Onkologie (<https://www.leitlinienprogramm-onkologie.de/leitlinien/mundhoehlenkarzinom/>)
- AWMF (<https://www.awmf.org/leitlinien/detail/II/007-100OL.html>)
- Guidelines International Network ([www.g-i-n.net](http://www.g-i-n.net))

Die Leitlinie ist außerdem in der App des Leitlinienprogramms Onkologie enthalten.

Weitere Informationen unter: <https://www.leitlinienprogramm-onkologie.de/app/>





## 1.9. Zusammensetzung der Leitliniengruppe

### 1.9.1. Leitlinienkoordination

Univ.-Prof. Dr. med. Dr. med. dent. Klaus-Dietrich Wolff  
Klinik und Poliklinik für Mund-, Kiefer- und Gesichtschirurgie  
Klinikum rechts der Isar, Technische Universität München  
Ismaninger Str. 22  
81675 München

Tel.: 004989 4140-2921

Fax: 004989 4140-4993

[klaus-dietrich.wolff\[at\]tum.de](mailto:klaus-dietrich.wolff[at]tum.de)

[www.med.tum.de](http://www.med.tum.de)

Assistenz:

Prof. Dr. med. Dr. med. dent. Andrea Rau (FAU Erlangen-Nürnberg)

PD Dr. med. Dr. med. dent. Jochen Weitz (TU München)

Autoren dieser Leitlinie

Wolff K.-D., Al-Nawas B., Al-Sharif U., Beck J., Bikowski K., Bissinger O., Böhme P., Bönthe-Hieronymus I., Bootz F., Bozzato A., Budach W., Burkhardt A., Danker H., Eberhardt W., Engers K., Fietkau R., Frerich B., Gauler T., Gehrmann-Weide K., Germann G., Giannakopoulos N., Gittler-Hebestreit N., Grötz K., Hertrampf K., Hoffmann J., Horch R., Ihrler S., Kaufmann R., Kehrer A., Keilholz U., Klußmann P., Kolk A., Lell M., Lübke A., Mantey W., Mischkowski R., Moll R., Nieberler M., Nusser-Müller-Busch R., Pistner H., Paradies K., Rau A., Reichert T., Reinert S., Schilling B., Schliephake H., Schmidt K., Schmitter M., Singer S., Terheyden H., Troost E., Waterboer T., Westhofen M., Weitz J., Wirz S., Wittlinger M., Zöphel K.

### 1.9.2. Beteiligte Fachgesellschaften und Organisationen

Tabelle 1: Beteiligte Fachgesellschaften und Organisationen, sowie MandatsträgerIn

Beteiligte Fachgesellschaften und Organisationen	MandatsträgerIn
Deutsche Gesellschaft für Mund-, Kiefer- und Gesichtschirurgie (DGMKG), AKWi und BVMKG	Wolff K.-D.*, Pistner H.*, Grötz K.**, Reinert S.**
Abteilung Experimentelle Krebsforschung der Deutschen Krebsgesellschaft (AEK der DKG)	Moll R.*, Engers K.**
Arbeitsgemeinschaft für Kieferchirurgie (AG Kiefer)	Terheyden H.*, Hoffmann J.***, Reichert T.**
Arbeitsgemeinschaft Kopf-Hals der Deutschen Röntgengesellschaft (AG Kopf Hals der DRG)	Lell M.*
Arbeitsgemeinschaft Mund- und Gesichtsschmerz der Deutschen Gesellschaft zum Studium des Schmerzes (DGSS)	Schmitter M.**, Giannakopoulos N.***

Beteiligte Fachgesellschaften und Organisationen	MandatsträgerIn
Arbeitsgemeinschaft Radiologische Onkologie (ARO)	Fietkau R. *, Troost E. ***
Arbeitsgemeinschaft für Supportive Onkologie, Rehabilitation und Sozialmedizin (ASORS)	Al-Nawas B. ***, Lübbe A. **
Berufsverband Deutscher Pathologen (DGP)	Ihrler S. *, Burkhardt A. *
Bundeszahnärztekammer (BZÄK)	Hertrampf K. ***, Böhme P. **
Charite Comprehensive Cancer Center (CCCC)	Keilholz U. **
Deutsche Gesellschaft für Radioonkologie (DEGRO)	Budach W. *, Troost E. ***, Fietkau R. *, Wittlinger M. **
Deutsche Gesellschaft für Ultraschall in der Medizin (DEGUM)	Bozzato A. ***, Westhofen M. **
Deutscher Bundesverband für Logopädie (DBL)	Nusser-Müller-Busch R. **, Schilling B. ***
Deutsche Dermatologische Gesellschaft (DDG)	Kaufmann R. ***
Deutsche Gesellschaft für Hals-Nasen-Ohrenheilkunde (DGHNO)	Bootz F. *, Westhofen M. **.
Deutsche Gesellschaft für Hämatologie und Medizinische Onkologie (DGHO)	Keilholz U. **, Gauler T. *, Eberhardt W. **
Deutsche Gesellschaft für Nuklearmedizin (DGN)	Zöphel K. ***
Deutsche Gesellschaft für Pathologie (DGP)	Ihrler S. *, Burkhardt A. *
Deutsche Gesellschaft für Plastische- und Wiederherstellungschirurgie (DGPW)	Horch R. *, Kehrer A. ***, Germann G. **
Deutsche Schmerzgesellschaft, Arbeitskreis Tumorschmerz (DGSS)	Wirz S. *
Deutsche Gesellschaft für Zahn-, Mund- und Kieferheilkunde (DGZMK)	Schliephake H. *
Deutsch-Österreichisch-Schweizerischer Arbeitskreis für Tumore im Kiefer-Gesichtsbereich (DÖSAK)	Frerich B. *, Pistner H. *
Deutscher Vereinigung für Soziale Arbeit im Gesundheitswesen (DVSG)	Schmidt K. ***, Bikowski K. **
Konferenz Onkologischer Kranken- und Kinderkrankenpflege (KOK)	Paradies K. **, Gittler-Hebestreit N. **

Beteiligte Fachgesellschaften und Organisationen	MandatsträgerIn
Kassenzahnärztliche Bundesvereinigung (KZBV)	Beck J.*, Hertrampf K.***
Patientenvertretung	Bönte-Hieronymus I.***, Mantey W.**
Arbeitsgemeinschaft Psychoonkologie der Deutschen Krebsgesellschaft (AG PSO der DKG)	Singer S.*, Danker H.*
Zeitraum der Beteiligung * = 2010-2019 (Version 2 und 3) ** = 2010-2012 (Version 2) *** = 2017-2019 (Version 3)	

### 1.9.3. Koordinatoren der Arbeitsgruppen

Tabelle 2: Arbeitsgruppen und Mitglieder

Arbeitsgruppe	Mitglieder der Arbeitsgruppen (* = Leiter, ** = Stellvertreter)
1. Epidemiologie, Auslösende Faktoren, Früherkennung	Burkhardt A., Reichert T.
2. Patientenaufklärung	Mantey W., Wolff KD.
3a. Diagnostik (Klinik und Bildgebung), Nachsorge	Frerich B., Lell M., Westhofen M.
3b. Diagnostik (Pathologie)	Burkhardt A., Engers K., Ihrler S., Pistner H.,
4a. Operative Therapie (Primärtumor)	Ihrler S., Wolff KD.
4b. Operative Therapie (Lymphknoten)	Frerich B., Ihrler S., Reichert T.
5. Rekonstruktion, Reha, Logopädie	Bikowski K., Horch R., Nusser-Müller-Busch R., Westhofen M., Wolff KD.
6. Strahlentherapie	Budach W., Fietkau R., Gauler T., Grötz K., Wittlinger M.
7. Medikamentöse Therapie	Eberhardt W., Keilholz U.
8. Supportivtherapie, Psychoonkologie	Bikowski K., Grötz K., Schmitter M., Wirz S., Singer S., Lübke A.
AG Qualitätsindikatoren	Bikowski K., Wolff K.-D. Gauler T., Ihrler S., Lell M., Klinkhammer-Schalke M., Wesselmann S., Altmann U., Köpp J., Khan C., Nothacker M., Moderation: Follmann M., Nothacker M.
Update AG Sentinelbiopsie	Frerich B.*
Update AG Neck Dissection	Boetz F.*, Rau A.
Update AG Oberkieferkarzinom	Al Nawas B.*, Wolff K.-D.
Update AG Neoadjuvante Therapie	Budach W.*, Pistner H., Troost E.
Update AG pN1	Al Nawas B.*, Budach W.
Update AG PET /CT	Troost E.*
Update AG Lippenkarzinom	Mischkowski R.*
Update AG CAD/CAM Rekonstruktion	Hoffmann J.*, Weitz J.

Arbeitsgruppe	Mitglieder der Arbeitsgruppen (* = Leiter, ** = Stellvertreter)
Update AG HPV	Klußmann P.*, Kolk A., Nieberler M., Waterboer T., Al-Sharif U.
Update Nachsorge	Bissinger O.*
Update AG Palliativtherapie	Gauler T.*, Bootz F.
Update AG Bewertung Interessenkonflikte	Wolff K.-D.*, Rau A., Follmann M., Langer T., Blödt S., Fietkau R., Frerich B.
Update AG Qualitätsindikatoren	Bootz, F., Budach, W., Rau, A., Wesselmann, S.*, Wolff, K.-D. Zettl, H. (Klinisches Krebsregister Mecklenburg-Vorpommern), Follmann, M., Adam, H.

#### 1.9.4. Patientenbeteiligung

Die Leitlinie wurde unter direkter Beteiligung von Patientenvertretern erstellt (siehe [Auflistung](#) in Kapitel [1.9.2.](#))

#### 1.9.5. Methodische Begleitung

Durch das Leitlinienprogramm Onkologie

- Dr. M. Follmann MPH MSc (OL-Office), Berlin
- Dipl.-Soz.Wiss. T. Langer (OL-Office), Berlin
- Dr. S. Blödt, MScPH (AWMF)
- Prof. I. Kopp (AWMF)

Durch externe Auftragnehmer:

- Prof. Dr. A. Nast, (Division of Evidence Based Medicine), Berlin
- Dr. S. Rosumeck, (Division of Evidence Based Medicine), Berlin
- Dr. A. Sammain (Division of Evidence Based Medicine), Berlin
- Prof. B. Rzany (Division of Evidence Based Medicine), Berlin
- M. Zidane (Division of Evidence Based Medicine), Berlin
- Dr. L. Eisert (Division of Evidence Based Medicine), Berlin
- L. König (Division of Evidence Based Medicine), Berlin
- Dr. C. Dressler (Division of Evidence Based Medicine), Berlin
- Dr. med. Simone Wesselmann, MBA (Bereich Zertifizierung der Deutschen Krebsgesellschaft) - Erstellung der Qualitätsindikatoren

Durch den Leitlinienbeauftragten der federführenden Fachgesellschaft

1. Prof. H. Pistner, Erfurt

## 1.10. Verwendete Abkürzungen

Abkürzung	Erläuterung
AWMF	Arbeitsgemeinschaft der Wissenschaftlichen Medizinischen Fachgesellschaften
BMI	Body Mass Index
CT	Computertomographie
CUP	Cancer of unknown primary
EGF	endothelial growth factor
FDG	Fluor-Deoxy-Glukose
FNB	Feinnadelbiopsie
5-FU	5-Fluoruracil
HPV	Human Papilloma Virus
IMRT	Intensitätsmodulierte Radiotherapie
IQWiG	Institut für Qualitätssicherung und Wirtschaftlichkeit im Gesundheitswesen
LK	Lymphknoten
LL	Leitlinie
MRT	Magnet Resonanz Tomographie
ND	Neck Dissection
NHS	National Health Service
OL	Onkologisches Leitlinienprogramm
PET	Positronen Emissions Tomographie
RCT	Randomised Clinical Trial
SIGN	Scottish Intercollegiate Guidelines Network
SLN	Sentinel Lymph Node
TNM	Tumor Node Metastasis

<b>Abkürzung</b>	<b>Erläuterung</b>
UICC	Union for International Cancer Control
WHO	World Health Organisation
EK	Expertenkonsens
FDG-PET/CT	Fluoresoxyglucose - Positron Emmissions Tomographie/Computer Tomographie
HR	Hazard Ratio
r/mSCCHN	Rezidiertes oder metastasiertes Kopf-Hals Plattenepithelkarzinom
PDL	Programme death ligand

## 2. Einführung

### 2.1. Geltungsbereich und Zweck

#### 2.1.1. Definition

Etwa 5% aller malignen Tumoren betreffen die Mundhöhle mit den Regionen Innenwange, retromolares Dreieck, Alveolarfortsatz, harter Gaumen, Vorderfläche des weichen Gaumens, die vorderen 2/3 der Zunge, Mundboden, Vestibulum und nicht keratinisiertes Lippenrot (ca. 10000 Neuerkrankungen/Jahr in der BRD). Besonders Männer (ca. 7500/Jahr), zunehmend aber auch Frauen sind betroffen; bei Männern steht diese Erkrankung an 7. Stelle aller bösartigen Tumoren [1, 2]. Mit einem Anteil von 95% [2-4] handelt es sich bei den bösartigen Tumoren der Mundhöhle ganz überwiegend um Plattenepithelkarzinome, die häufig mit den Risikofaktoren eines chronischen Alkoholabusus und Tabakkonsums assoziiert sind [5]. Weltweit wird ein Anstieg der Erkrankungshäufigkeit registriert, wobei die Inzidenz des Mundhöhlenkarzinoms 200.000-350.000 Neuerkrankungen/Jahr beträgt [6, 7]; dennoch ist die öffentliche Wahrnehmung dieser Problematik nur gering [8-12]. Am häufigsten tritt die Erkrankung bei Männern zwischen 55 und 65, bei Frauen zwischen 50 und 75 Jahren auf [2, 4]. Da die Heilungsaussichten bei Frühbefunden wesentlich günstiger sind als bei fortgeschrittenen Tumoren kommt der Früherkennung eine zentrale Bedeutung zu. Diese Aufgabe muss insbesondere von Zahnärzten, aber auch von allen anderen im Bereich der Mundhöhle tätigen Ärzten geleistet werden. Weiterhin ist eine verbesserte Aufklärung der Patienten notwendig, um die immer noch häufigen Verschleppungen der Diagnose zu vermeiden. Ebenfalls bestehen bei der grundsätzlich interdisziplinär ausgerichteten Behandlung des Mundhöhlenkarzinoms nicht selten differierende Auffassungen über Art und Umfang von Diagnostik, Therapie und Nachsorge, so dass derzeit keinesfalls immer von optimalen Voraussetzungen für das Erreichen der bestmöglichen Prognose oder posttherapeutischen Lebensqualität ausgegangen werden kann. Ein weiterer Grund für die Etablierung dieser Leitlinie ist die Coexistenz verschiedener chirurgischer Behandlungsprinzipien, etwa in Bezug auf die Radikalität bei der Halslymphknotenausräumung oder den Umfang der knöchernen Resektion am Unterkiefer. Verschiedene Auffassungen können auch über den Zeitpunkt und die Art rekonstruktiver Verfahren bestehen, besonders für den Ersatz des Kieferknochens. Nach Implementierung der Erstversion im Jahr 2012 ergab sich nach Ablauf von fünf Jahren nun entsprechend der Vorgabe der DKG die Notwendigkeit einer Aktualisierung der LL. Diese wurde analog zur Erstversion durch Darlegung der Literatur mit der am besten verfügbaren Evidenz und durch interdisziplinäre Abstimmung mit einem möglichst breiten Expertenkonsens für jeden einzelnen Schritt in Diagnostik, Therapie und Nachsorge erreicht.

#### 2.1.2. Zielsetzung und Fragestellung

Es ist Ziel dieser aktualisierten Leitlinie, durch Implementierung der in den letzten Jahren möglich gewordenen Fortschritte in Diagnostik und Therapie, etwa bei der Bildgebung, der molekularen Diagnostik oder den rekonstruktiven Verfahren, die Perspektive der Patienten zu optimieren. Ein adäquates interdisziplinäres Vorgehen ist entscheidend, um eine Prognoseverbesserung und auch eine verbesserte posttherapeutische Lebensqualität erreichen zu können. Mit der vorliegenden Leitlinie steht ein Instrument zur Verfügung, das die Grundlagen für klare, behandlungsrelevante Entscheidungsprozesse liefert. Sie soll dazu beitragen, dass die Therapie von Patienten



mit einem Mundhöhlenkarzinom auf wissenschaftlich gesichertem, hohem Niveau und flächendeckend in der breiten Bevölkerung umgesetzt wird.

Die vorliegende Leitlinie wurde nach dem aktuellen Stand der wissenschaftlichen Literatur und Ergebnissen internationaler Studien erarbeitet. Neben der systematischen Recherche und Bewertung von Primärstudien wurde in der Erstversion, die diesem Update zugrunde liegt, mit der SIGN 90 Leitlinie des National Health Service (NHS) Schottland eine evidenzbasierte Quell-Leitlinie identifiziert, deren Empfehlungen eingearbeitet wurden [13]. Konkrete Fragestellungen, die durch eine de novo - Recherche mit dem neuesten Stand der aktuellen Literatur beantwortet werden sollten, betrafen folgende Themenkomplexe:

1. Spielt der Wächterlymphknoten (SLN) beim Plattenepithelkarzinom der Mundhöhle eine Rolle?
2. Ist die modifizierte radikale Neck Dissection plus adjuvanter Radiotherapie bei nachgewiesenem LK-Befall in Level IIb oder III der selektiven Neck Dissection mit adjuvanter Radiotherapie überlegen?
  - Vergleich der Neck Dissection von Level I-III mit der Neck Dissection Level I-V mit N1-Subgruppenanalyse oder >50% N1 in der Patientenpopulation
  - Ist eine zusätzliche Ausräumung von Level IV und V bei LK Befall in Level III oder IIb gegenüber der Ausräumung nur bis Level III vorzuziehen?
3. Besteht beim cT1/cT2 - Karzinom des Oberkiefers eine Indikation zur Neck Dissection, auch wenn gleichzeitig ein cN0-Hals nach Bildgebung vorliegt? (Neck Dissection versus „wait and see“ unter Bildgebung)
4. Welche Indikationen bestehen für die neoadjuvante Therapie bei der Behandlung des Mundhöhlenkarzinoms Stadium T3/4 Nx M0?
  - i. Ist die neoadjuvante Radiochemotherapie der adjuvanten Radiochemotherapie überlegen?
5. Besteht beim pT1/2 pN1 Plattenepithelkarzinom die Indikation zur adjuvanten Radiochemotherapie?

Darüber hinaus wurden weitere Schlüsselfragen formuliert, die sich aufgrund der Erfahrungen mit der Leitlinienerstversion als bedeutsam herausgestellt haben. Diese Fragen wurden nach einer Vorbereitung in Arbeitsgruppen durch Expertenkonsens beantwortet und es wurden entsprechende Statements oder Empfehlungen formuliert. Anhand von in Hintergrundtexten angefügten Erläuterungen wird es auch fachfremden Kollegen möglich gemacht, den Patienten über das Vorgehen der Spezialisten aufzuklären und sie über Begleiterscheinungen oder Risiken der Therapie zu beraten. Somit liegt mit dieser Leitlinie eine wissenschaftlich abgesicherte Behandlungsempfehlung für das Mundhöhlenkarzinom vor, die nach Auffassung der Autoren bei konsequenter Anwendung zu einer Prognoseverbesserung der betroffenen Patienten führen wird.

### 2.1.3. Adressaten

Die Empfehlungen dieser Leitlinie richten sich vorrangig an alle diejenigen, welche in der Prävention, Diagnostik, Therapie und Nachsorge des Mundhöhlenkarzinoms im ambulanten und stationären Sektor tätig sind. Die Adressaten sind somit hauptsächlich Ärzte für Mund-, Kiefer- und Gesichtschirurgie, Hals-Nasen-Ohrenheilkunde, Strahlentherapie, Onkologie aber auch besonders Zahnärzte und Fachzahnärzte für Oralchirurgie sowie Hautärzte. Die Leitlinie soll entsprechend der allgemeinen Definition Entscheidungshilfen geben, jedoch keine Richtlinie sein. Der behandelnde Arzt oder Zahnarzt ist weiterhin verpflichtet, unter Würdigung der Gesamtsituation des Patienten

und mit diesem gemeinsam eine der individuellen Situation angemessene Vorgehensweise zu finden. Es wird dennoch empfohlen, Abweichungen von der Leitlinie zu begründen und festzuhalten.

Die Leitlinie soll außerdem Ärzten und Ärztinnen der Allgemeinmedizin sowie übergeordnete Organisationen (z. B. Krankenkassen oder Einrichtungen der ärztlichen Selbstverwaltung) sowie der interessierte Fachöffentlichkeit zur Information dienen.

#### **2.1.4. Verbreitung und Implementierung der Leitlinien**

Diese Leitlinie wird online über die Hompages des Leitlinienprogramms Onkologie (<https://www.leitlinienprogramm-onkologie.de/leitlinien/mundhoehlenkarzinom/>), der AWMF ([www.awmf.org](http://www.awmf.org)) in ihrer Lang- und Kurzversion sowie dem Leitlinienreport publiziert. Die seit 2014 auch in einer Druckversion erhältliche Patientenleitlinie wird nach dem Update-Prozess ebenfalls aktualisiert werden.

Für die Verbesserung der Qualität der Patientenversorgung ist die flächendeckende Implementierung dieser aktuellen, evidenzbasierten Therapieempfehlungen entscheidend. Mit Hilfe von Qualitätsindikatoren, welche mittels einer standardisierten Methodik von den Empfehlungen dieser Leitlinie abgeleitet wurden, kann überprüft werden, ob Strukturen, Prozesse und Ergebnisse der medizinischen Versorgung den Anforderungen von zuvor definierten Sollwerten entsprechen. Die Erhebung von Qualitätsindikatoren dient dabei der Leitlinienimplementierung und -evaluation, der Qualitätsverbesserung der breiten medizinischen Versorgung und der späteren Weiterentwicklung und Anpassung der Leitlinie.

#### **2.1.5. Gültigkeitsdauer und Aktualisierungsverfahren**

Die S3-Leitlinie soll kontinuierlich aktualisiert werden. Die Gültigkeitsdauer wird auf 5 Jahre geschätzt. Sollte in der Zwischenzeit ein dringender Änderungsbedarf bestehen, so werden Aktualisierungen als neue Versionen publiziert.

Kommentare und Hinweise für den Aktualisierungsprozess aus der Praxis sind ausdrücklich erwünscht und können an die folgende Adresse gesendet werden: [mundhoehlenkarzinom@leitlinienprogramm-onkologie.de](mailto:mundhoehlenkarzinom@leitlinienprogramm-onkologie.de)

## 2.2. Grundlagen der Methodik

Die methodische Vorgehensweise bei der Erstellung der Leitlinie ist im [Leitlinienreport](#) dargelegt.

### 2.2.1. Schema der Evidenzgraduierung nach SIGN

Grad	Beschreibung
1++	Qualitativ hochwertige Metaanalysen, Systematische Übersichten von RCTs, oder RCTs mit sehr geringem Risiko systematischer Fehler (Bias)
1+	Gut durchgeführte Metaanalysen, Systematische Übersichten von RCTs, oder RCTs mit geringem Risiko systematischer Fehler (Bias)
1-	Metaanalysen, Systematische Übersichten von RCTs oder RCTs mit hohem Risiko systematischer Fehler (Bias)
1--	Alle-oder-Keiner
2++	Qualitativ hochwertige systematische Übersichten von Fall-Kontroll- oder Kohortenstudien oder Qualitativ hochwertige Fall-Kontroll- oder Kohortenstudien mit sehr niedrigem Risiko systematischer Verzerrungen (Confounding, Bias, „Chance“) und hoher Wahrscheinlichkeit, dass die Beziehung ursächlich ist.
2+	Gut durchgeführte Fall-Kontroll-Studien oder Kohortenstudien mit niedrigem Risiko systematischer Verzerrungen (Confounding, Bias, „Chance“) und moderater Wahrscheinlichkeit, dass die Beziehung ursächlich ist.
2-	Fall-Kontroll-Studien oder Kohortenstudien mit einem hohen Risiko systematischer Verzerrungen (Confounding, Bias, „Chance“) und signifikantem Risiko, dass die Beziehung nicht ursächlich ist.
3	Nicht-analytische Studien, z.B. Fallberichte, Fallserien
4	Expertenmeinung

## 2.2.2. Schema der Empfehlungsgraduierung

Die Methodik des Leitlinienprogramms Onkologie sieht eine Vergabe von Empfehlungsgraden (siehe [Tabelle 3](#)) durch die Leitlinienautoren im Rahmen eines formalen Konsensusverfahrens vor. Dementsprechend wurden von AWMF-zertifizierten Leitlinienberatern moderierte, nominale Gruppenprozesse bzw. strukturierte Konsensuskonferenzen durchgeführt [14]. Im Rahmen dieser Prozesse wurden die Empfehlungen von den stimmberechtigten Mandatsträgern (siehe Kapitel [1.9.2](#)) formal abgestimmt. Die Ergebnisse der jeweiligen Abstimmungen (Konsensstärke) sind entsprechend den Kategorien in [Tabelle 4](#) den Empfehlungen zugeordnet.

**Tabelle 3: Schema der Empfehlungsgraduierung**

Empfehlungsgrad	Beschreibung	Ausdrucksweise
A	Starke Empfehlung	soll/soll nicht
B	Empfehlung	sollte/ sollte nicht
0	Empfehlung offen	kann

**Tabelle 4: Konsensstärke**

Konsensstärke	Prozentuale Zustimmung
Starker Konsens	> 95 % der Stimmberechtigten
Konsens	> 75 – 95 % der Stimmberechtigten
Mehrheitliche Zustimmung	> 50 – 75 % der Stimmberechtigten
Dissens	< 50 % der Stimmberechtigten

Die Entscheidungskriterien für die Festlegung der Empfehlungsgrade werden im [Leitlinienreport](#) zu dieser Leitlinie erläutert.

## 2.2.3. Statements

Als Statements werden Darlegungen oder Erläuterungen von spezifischen Sachverhalten oder Fragestellungen ohne unmittelbare Handlungsaufforderung bezeichnet. Sie werden entsprechend der Vorgehensweise bei den Empfehlungen im Rahmen eines formalen Konsensusverfahrens verabschiedet und können entweder auf Studienergebnissen oder auf Expertenmeinungen beruhen.

## 2.2.4. Expertenkonsens (EK)

Statements/Empfehlungen, die auf der Grundlage von Expertenkonsens (nicht auf der Basis einer systematischen Suche oder einer Leitlinienadaptation) von der Leitliniengruppe beschlossen wurden, sind als solche ausgewiesen mit der Graduierung „EK“. Für die Graduierung des Expertenkonsenses wurden keine Symbole bzw.

Buchstaben verwendet, die Stärke des Expertenkonsenses ergibt sich aus der verwendeten Formulierung (soll/sollte/kann) entsprechend der Abstufung in [Tabelle 3](#).

### **2.2.5. Finanzierung der Leitlinie und Umgang mit Interessenkonflikten**

Die Deutsche Krebshilfe stellte über das Leitlinienprogramm Onkologie (OL) die finanziellen Mittel für die Erstellung und Aktualisierung der vorliegenden Leitlinie zur Verfügung. Die Leitlinienerstellung erfolgte in redaktioneller Unabhängigkeit von den finanzierenden Trägern, zusätzliche Sponsoren gab es nicht.

Die finanziellen Mittel wurden ausschließlich für Personalkosten, Beauftragung der externen Evidenzaufarbeitung, Büromaterial, Literaturbeschaffung sowie für die AG-Meetings und Konsensuskonferenzen (Miete, Technik, Verpflegung, Moderatorenhonorare, Reise- und Hotelkosten) eingesetzt.

Eine standardisierte Erklärung (AWMF-Formblatt, Version 2.2 Stand 06/2016) zu Sachverhalten und Beziehungen, die auf Interessenkonflikte hinweisen können, wurde von allen Mitgliedern der Leitliniengruppe eingeholt. Die Angaben zu Interessenkonflikten wurden durch eine Arbeitgruppe hinsichtlich ihrer Relevanz für den Leitlinienprozess bewertet und ein Management bei vorliegenden Interessenkonflikten festgelegt. Alle Details zum Interessenkonfliktmanagement können dem [Leitlinienreport](#) entnommen werden.

Für ihre ausschließlich ehrenamtliche Arbeit, ohne die diese S3- Leitlinie nicht zu realisieren gewesen wäre, ist allen Teilnehmern sehr herzlich zu danken.

## 3. Risikofaktoren

### 3.1. Nikotin- und Alkoholabusus

3.1.	Evidenzbasiertes Statement	geprüft 2020
Level of Evidence <b>2+</b>	Tabakkonsum ist ein wesentlicher Risikofaktor für die Entwicklung des Mundhöhlenkarzinoms.	
	Leitlinienadaptation SIGN: [15-24]	
	Starker Konsens	

3.2.	Evidenzbasiertes Statement	geprüft 2020
Level of Evidence <b>2++</b>	Alkoholkonsum ist ein wesentlicher Risikofaktor für die Entwicklung des Mundhöhlenkarzinoms.	
	Leitlinienadaptation SIGN: [25, 26]	
	Konsens	

3.3.	Konsensbasierte Empfehlung	geprüft 2020
<b>EK</b>	Die Adressaten dieser Leitlinie sollten ihre Patienten darauf hinweisen, den Tabakkonsum aufzugeben und den Alkoholkonsum weitgehend zu reduzieren.	
	Starker Konsens	

#### Hintergrund

Haupttrisikofaktoren für das Auftreten eines Mundhöhlenkarzinoms sind chronischer Tabak- oder Alkoholabusus, wesentlich seltener auch andere Faktoren. Bei chronischem Tabak- oder Alkoholabusus ist ein bis zu 6-fach, bei Kombination beider Risikofaktoren ein bis zu 30-fach erhöhtes Erkrankungsrisiko vorhanden [5, 25]. Auch für das Lippenkarzinom gilt der Kontakt der Lippe mit der Zigarette, unabhängig von der Gesamtmenge des Tabakkonsums, als ein Hauptrisikofaktor [23]. Weiterhin ist der Gebrauch von Kautabak ein prädisponierender Faktor für die Entstehung eines Mundhöhlenkarzinoms [24]. Neben dem Konsum von Tabak oder Alkohol kann auch eine einseitige Ernährung, wie etwa ein übermäßiger Konsum von Fleisch oder gebratenem Essen, die Gefahr einer Karzinomentstehung in der Mundhöhle erhöhen [27-30]. Umgekehrt konnte gezeigt werden, dass bei einer ausgewogenen mediterranen Ernährung das Risiko für eine Karzinomentwicklung in der Mundhöhle, adjustiert nach Nikotinkonsum und BMI, mehr als halbiert wird [31]. Die protektiven Schlüsselemente der mediterranen Ernährung sind Zitrusfrüchte, Gemüse - besonders frische Tomaten -, Olivenöl und Fischöle [32-35]. Eine Erhöhung der Aufnahme vielfach ungesättigter

Fettsäuren auf 1 g/Woche reduziert ebenfalls das Risiko eines Mundhöhlenkarzinoms [36].

## 3.2. Weitere Risikofaktoren

3.4.	Evidenzbasiertes Statement	modifiziert 2020
Level of Evidence <b>2+</b>	Die HPV-Diagnostik hat beim Plattenepithelkarzinom der Mundhöhle keinen validen Nutzen als prognostischer Faktor	
	Leitlinienadaptation SIGN: [8, 37, 38]	
	Konsens	

### Hintergrund

Findet man eine vornehmlich weiße Läsion der Mundschleimhaut, die nicht einer anderen genau bestimmbar Läsion zugeordnet werden kann, so handelt es sich um eine Leukoplakie, von denen sich einige in ein Karzinom transferieren werden [39, 40]. In der WHO-Klassifikation der Kopf-Hals-Tumoren (2005) wird das Konzept der squamösen intraepithelialen Neoplasie (SIN) auf Vorläuferläsionen des Plattenepithelkarzinoms angewandt. Der Begriff der intraepithelialen Neoplasie ist der alten Bezeichnung der Epitheldysplasie gleichzusetzen und zu bevorzugen, da der potentiell neoplastische Charakter der Läsionen damit auch in der Nomenklatur abgebildet ist. Zur Verbesserung der Lesbarkeit wird im folgenden Text einheitlich der Begriff der Vorläuferläsion anstelle der ansonsten sehr unterschiedlichen Bezeichnungen (Präkanzerose, präkanzeröse Läsion, potentiell maligne Läsion, Precursorläsion etc.) verwendet.

Man unterscheidet analog der Dysplasiegrade eine niedriggradige, mäßiggradige und hochgradige intraepitheliale Neoplasie [41-43]. In dieser Nomenklatur entspricht die hochgradige intraepitheliale Neoplasie [43] dem alten Begriff des Karzinoma in situ (Karzinomrisiko von 90%). Die Leukoplakie muss engmaschig, ggf. auch durch wiederholte histologische oder zytologische Untersuchungen auf ihre Dignität kontrolliert werden. Bei dysplastischen Läsionen wird die komplette Entfernung empfohlen. Grundsätzlich gilt, dass jede länger als 2 Wochen bestehende Schleimhautveränderung tumorverdächtig ist und abgeklärt werden muss.

Die Diagnostik und Management der Vorläuferläsionen wird in einer eigenen Leitlinie abgehandelt (AWMF 007-092).

Neben den genannten Faktoren besteht Evidenz für die Annahme, dass auch genetisch prädisponierende Faktoren die Entwicklung von Karzinomen in der Kopf-Hals-Region begünstigen können; für die Identifikation dieser Risikofaktoren stehen momentan noch keine Screening-Methoden zur Verfügung [38, 44-47].

Multiple prospektive und retrospektive Studien haben sich mit der HPV-Assoziation bei Kopf-Hals-Karzinomen beschäftigt, um die ätiologische Bedeutung und den prognostischen Stellenwert in den jeweiligen Lokalisationen zu untersuchen [8, 37, 48].

Der Nachweis von Hochrisiko HPV-DNA in der Mundhöhle variiert in verschiedenen Studien von 4 bis 43% [49-53], wobei HPV16 der am häufigsten nachgewiesene Hochrisiko HPV-Typ ist. HPV18 sowie andere Hochrisiko-Typen konnten in

Mundhöhlenkarzinomen nur selten nachgewiesen werden [54-56]. Die hohe Diskrepanz zwischen p16 Immunhistochemie bzw. HPV-RNA und HPV-DNA Nachweis zeigt, dass HPV-DNA in dieser Lokalisation zwar häufig nachweisbar ist, jedoch in der Mehrheit der Fälle wahrscheinlich nicht biologisch aktiv ist [57]. Daten mit kombinierten HPV-Nachweismethoden aus retrospektiven Studien fehlen häufig. Bei simultanen DNA, RNA und/oder p16 Testungen sind die Detektionsraten deutlich niedriger [58]. In der bisher größten systematischen Studie mit 3680 Patienten mit Kopf-Hals-Karzinomen, bei der 1264 Mundhöhlenkarzinome untersucht wurden, ließ sich HPV-DNA in 7,4% (n = 93) der Fälle nachweisen. Die simultane Nachweisrate von HPV-DNA und HPV-RNA lag jedoch nur bei 3,9% (n = 49) und verringerte sich auf 3,0% (n = 38) beim simultanen Nachweis von HPV-DNA und HPV-RNA und p16 [58].

Auch mehrere retrospektive und prospektive serologische Untersuchungen auf verschiedene HPV16 Antikörper zeigen im Gegensatz zum Oropharynxkarzinom nur ein gering erhöhtes Erkrankungsrisiko für Mundhöhlenkarzinome. Die Prävalenz von HPV16 E6 oder E7 Antikörpern in Mundhöhlenkarzinomen lag bei 0 bis 13,9% in Patienten, und zwischen 0,5 und 11,1% in gepaarten Kontrollen [59-61]. In mehreren, in prospektive Kohortenstudien eingebetteten Fall-Kontroll-Studien war das relative Risiko, bei Vorliegen von E6 oder E7 Antikörpern ein Mundhöhlenkarzinom zu entwickeln, nicht signifikant erhöht [59, 61]. Gleiches gilt für L1-Antikörper, die mit relativen Risiken von 1,0 bis 1,2 nicht signifikant mit der Entstehung von Mundhöhlenkarzinomen assoziiert sind [59, 61]. Das Risiko, Mundhöhlenkarzinome zu entwickeln, ist somit deutlich geringer als das für Oropharynxkarzinome, bei denen das Risiko bei Vorliegen von E6 oder E7 Antikörpern signifikant 2,4- bis 274-fach erhöht [59, 61, 62].

Die Prävalenz HPV-getriebener Tumoren in der Mundhöhle wird aufgrund der derzeitigen Studienlage auf unter 5% geschätzt; höhere Schätzwerte in älterer Literatur basieren überwiegend auf alleinigem HPV-DNA Nachweis, was in den meisten Fällen auf eine transiente Infektion in der Mundhöhle bzw. ein falsch positives Testergebnis zurückgeführt wird. Die Verwendung kombinierter HPV-Nachweismethoden (z.B. DNA-Nachweis kombiniert mit RNA-Nachweis oder p16-Immunhistochemie) wird dringend empfohlen [63]. Außerdem kann bei fortgeschrittenem Tumorstadium die klinische Differenzierung zwischen Mundhöhlenkarzinom und Oropharynxkarzinom erschwert sein und somit den eigentlichen Anteil HPV-assoziierten Mundhöhlenkarzinome verfälschen. Eine valide Aussage zur prognostischen Bedeutung einer HPV-Assoziation bei Patienten mit einem Mundhöhlenkarzinom existiert nicht. Vielmehr zeigen die unterschiedlichen Studien gegensätzliche Ergebnisse (gute Prognose: [64-67]; schlechte Prognose: [68-70]; kein Einfluss: [55, 57, 71-73]). In 3 RTOG-Studien sowie im DAHANCA Konsortium (Dänemark) konnten ebenfalls keine verbesserten Überlebensraten bzgl. des HPV-Status in nicht-oropharyngealen Karzinomen im Gegensatz zu Patienten mit HPV-assoziierten Oropharynxkarzinomen gefunden werden [66, 71]. Klinische Studien zu de-intensivierten Therapiekonzepten bei HPV-assoziierten Mundhöhlenkarzinomen scheinen auf Grund der mangelnden prognostischen Bedeutung des HPV-Status nicht sinnvoll, und damit auch keine Adaption der Therapie im Vergleich zu Noxen-assoziierten Karzinomen.

Der HPV-Status spielt beim Mundhöhlenkarzinom als prognostischer Faktor nach derzeitiger Studienlage somit keine Rolle. Zusammenfassend existiert keine Evidenz, welche eine routinemäßige HPV-Diagnostik bei Patienten mit Mundhöhlenkarzinom rechtfertigt.



## 4. Screening und Prävention

### 4.1. Screening

4.1.	Konsensbasierte Empfehlung	geprüft 2020
<b>EK</b>	Die zahnärztliche und ärztliche Untersuchung soll bei jedem Patienten eine Inspektion der gesamten Mundschleimhaut beinhalten.	
	Starker Konsens	

#### Hintergrund

Da das Wachstum der Tumoren anfangs oft schmerzlos ist, stellen sich Patienten nicht selten erst mit einer zeitlichen Verzögerung von einigen Wochen zur Abklärung des Befundes vor. Dieses Verhalten der Patienten bedingt eine verspätete Diagnosestellung und stellt die Hauptursache für eine Verzögerung des Behandlungsbeginns dar [74-76]. Ein weiterer Grund für einen verzögerten Behandlungsbeginn ist die Fehlinterpretation des Befundes, z.B. als Druckstelle oder Bissverletzung. Es kann daher nicht davon ausgegangen werden, dass Veränderungen an der Mundschleimhaut durch den Patienten selbst wahrgenommen oder als bedrohlich interpretiert werden. Der regelmäßigen Untersuchung der Mundschleimhaut nicht nur in der zahnärztlichen Praxis, sondern auch durch MKG-Chirurgen und HNO- oder Hausärzte sowie Hautärzte (v.a. im Rahmen des Hautkrebsscreenings, welches die Mundhöhle einschließt), kommt daher im Sinne des Tumorscreening und der Früherkennung eine wesentliche Bedeutung zu. Dies gilt besonders für Patienten mit bereits bekannten typischen Risikofaktoren oder prädisponierenden Erkrankungen der Mundschleimhaut.

Um das Tumorwachstum bereits in einem möglichst frühen Stadium zu entdecken, wurde die Verwendung von Toluidin-Blau als Screening-Methode getestet; diese Maßnahme hat sich jedoch nicht als effektiv für die Erstdiagnostik beim Zahnarzt herausgestellt [77]. Zum Stellenwert der Bürstenbiopsie, die als einfach zu handhabende Technik in der zahnärztlichen Praxis zur Verfügung steht, wird in der S2k Leitlinie zur Diagnostik und Therapie der Vorläuferläsionen eingegangen. Momentan gibt es keine Evidenz für ein effektives Screening-Programm zum Nachweis oder zur Früherkennung von Kopf-Hals-Karzinomen [78].

## 4.2. Prävention

4.2.	Evidenzbasierte Empfehlung	geprüft 2020
Empfehlungsgrad <b>A</b>	Die Aufklärung über Anzeichen, Symptome und Risikofaktoren des Mundhöhlenkarzinoms soll verbessert werden.	
Level of Evidence <b>1+</b>	Leitlinienadaptation SIGN: [79]	
	Starker Konsens	

### Hintergrund

Die öffentliche Wahrnehmung der Problematik des Mundhöhlenkarzinoms ist gering [8-12]. Es konnte gezeigt werden, dass eine Verfügbarkeit von Informationen über das Mundhöhlenkarzinom in schriftlicher Form (Aufklärungsbroschüren) den Wissensstand der Patienten deutlich verbessert und zu einer vermehrten Bereitschaft führt, Vorsorgeuntersuchungen in der zahnärztlichen Praxis durchführen zu lassen [80, 81]. Eine randomisierte kontrollierte Studie hat gezeigt, dass Patienten, welche ein Informationsblatt über Karzinome in der Kopf- und Halsregion gelesen hatten, die typischen Risikofaktoren stärker gemieden haben als solche, denen keine entsprechende Broschüre zur Verfügung gestellt wurde. Ein Fragebogen über Symptome und Risiken des Mundhöhlenkarzinoms konnte von denjenigen, die eine Informationsbroschüre gelesen hatten, mit signifikant besseren Ergebnissen beantwortet werden als von einer nicht aufgeklärten Kontrollgruppe [79]. Es ist somit zu fordern, dass Aufklärungsbroschüren über Symptome und Risikofaktoren des Mundhöhlenkarzinoms an ärztlichen und zahnärztlichen Einrichtungen zur Verfügung stehen sollten.

## 5. Primärdiagnostik

### 5.1. Klinische Untersuchung

5.1.	Konsensbasierte Empfehlung	geprüft 2020
<b>EK</b>	Alle Patienten mit einer mehr als zwei Wochen bestehenden unklaren Schleimhautveränderung sollen unverzüglich zur Abklärung zu einem Spezialisten überwiesen werden.	
	Konsens	

5.2.	Konsensbasiertes Statement	geprüft 2020
<b>EK</b>	Zum Ausschluss synchroner Zweitumore soll im Rahmen der Primärdiagnostik des Mundhöhlenkarzinoms eine Hals- Nasen-Ohrenärztliche Untersuchung, ggf. eine Endoskopie durchgeführt werden	
	Konsens	

#### Hintergrund

Verdächtig auf das Vorliegen eines Plattenepithelkarzinoms ist jegliche Veränderung der Mundschleimhaut mit Gewebeüberschuss und/oder Gewebedefekt sowie eine Farbveränderung oder Verhärtung der Schleimhaut. Typisch ist ein zentrales Ulkus mit peripherem Randwall und weißlichen (leukoplakischen) Auflagerungen infolge einer Verhornung (Keratinisierung), die aber auch vollständig fehlen kann. Alle Bezirke, besonders Zunge und Mundboden, können betroffen sein. Frühe Befunde präsentieren sich z.B. als knötchenförmige Epithelverdickung oder flacher Oberflächendefekt. Später findet sich eine flächige Ausbreitung oder auch ein zapfenförmiges Wachstum in die Tiefe. Bereits initial kann eine Zahnlockerung oder auch eine Lymphknotenschwellung am Hals vorliegen, die mit entzündlichen Erkrankungen, etwa einer Parodontose oder einer Lymphadenitis verwechselt werden können. Ein fortschreitendes Tumorwachstum führt zu funktionellen Beeinträchtigungen wie Mundöffnungsbehinderung, Schwierigkeiten beim Schlucken, Kauen oder Sprechen sowie zu Ernährungsstörungen; ggf. kommt es zum Einbruch in den Kieferknochen mit Fraktur oder zum Durchbruch zur äußeren Haut. Es entwickeln sich starke, auch in die gesamte Kopf- und Nackenregion ausstrahlende Schmerzen. Bei bis zu 40% der Patienten ist es bereits zum Zeitpunkt der Erstdiagnose trotz eines klinisch unauffälligen Befundes zu einem Befall der Halslymphknoten gekommen; auch ist eine systemische Tumoraussaat, besonders in die Lunge, möglich. Ist ein gleichzeitiger Befall mehrerer Regionen der Mundhöhle oder des Pharynx vorhanden, so spricht man von multilokulärem Tumorwachstum. Aus diesem Grunde und wegen eines möglichen Vorhandenseins synchroner Zweitkarzinome im Bereich des Pharynx oder Larynx [82-85] gehört die Spiegeluntersuchung oder im Falle von radiologisch oder spiegelbefundlich auffälligen Befunden eine zusätzliche Endoskopie [86-91] zur klinischen Primärdiagnostik beim Mundhöhlenkarzinom.

Die Detektionsraten von Zweitkarzinomen durch eine Panendoskopie in der Primärdiagnostik des Mundhöhlenkarzinoms werden neueren Studien zufolge im

einstelligen Prozentbereich angegeben: 1,1% [92, 93], für Populationen ohne Risikoanamnese noch einmal deutlich niedriger bis hin zu 0% [94]. Als Nachteile der Panendoskopie sind neben anästhesiologischen Komplikationen vor allem chirurgische Komplikationen wie ösophageale Perforationen, Blutungen und Zahnfrakturen zu nennen. Kritisch diskutiert wird eine Verzögerung des Tumortherapiebeginns durch eine vorangehende Panendoskopie [95, 96]. Eine Panendoskopie soll daher zum Ausschluss synchroner Zweitumore im Rahmen der Primärdiagnostik des Mundhöhlenkarzinoms nur dann durchgeführt werden, wenn spiegelbefundlich oder radiologisch auffällige Befunde vorliegen.

Die Leitliniengruppe sieht einen großen Forschungsbedarf bei der Klärung des Stellenwerts der Panendoskopie zur Detektion von Zweitumoren.

Weitere Symptome des Mundhöhlenkarzinoms können Foetor, Blutungen, Behinderungen des Prothesensitzes, Taubheitsgefühl oder Verlust benachbarter Zähne sein. Allgemeine Symptome sind Müdigkeit, Leistungsabfall, Appetitlosigkeit und Gewichtsabnahme. Eine sofortige Überweisung zu einem Spezialisten soll bei folgenden Befunden erfolgen, wenn sie über zwei Wochen anhalten [97]:

- Weiße oder rote Flecken auf der Mundschleimhaut an jeglicher Lokalisation
- Vorliegen eines Schleimhautdefektes oder einer Ulzeration
- Schwellungen im Bereich der Mundhöhle
- unklare Zahnlockerung, die nicht mit einer Parodontalerkrankung assoziiert ist
- persistierendes, speziell einseitiges Fremdkörpergefühl
- Schmerzen
- Schluckstörungen oder Schmerzen beim Schlucken
- Schwierigkeiten beim Sprechen
- verminderte Zungenbeweglichkeit
- Taubheitsgefühl an Zunge, Zähnen oder Lippe
- unklare Blutungen
- Schwellung am Hals
- Foetor
- Veränderung der Okklusion

Die Früherkennung und Frühbehandlung verbessern die Prognose des Mundhöhlenkarzinoms [74]. Eine intensivere Aufklärung der Bevölkerung und eine beschleunigte Weiterleitung von Patienten mit unklaren Befunden zum Spezialisten ist wünschenswert, um das Zeitintervall vom ersten Symptom bis zum Einsetzen der tumorspezifischen Behandlung zu verkürzen [74-76].

## 6. Bildgebende Verfahren und weitere Diagnostik

Die Diagnostik des Mundhöhlenkarzinoms umfasst neben der klinischen Untersuchung auch bildgebende Maßnahmen wie Ultraschalldiagnostik, CT oder MRT, Röntgen-Thorax oder CT-Thorax; weiterhin kann bei besonderer Indikationsstellung die PET/CT zur Anwendung kommen. Als zahnärztliche Basisdiagnostik sollte, auch im Hinblick auf eine mögliche Strahlentherapie, zur Beurteilung des Zahnstatus eine Panorama-Schichtaufnahme vorliegen.

### 6.1. Bildgebende Verfahren zur Diagnostik des Primärtumors

6.1.	Evidenzbasierte Empfehlung	geprüft 2020
Empfehlungsgrad <b>B</b>	Zur Festlegung der lokalen Ausdehnung eines Mundhöhlenkarzinoms sollten eine CT oder MRT durchgeführt werden.	
Level of Evidence <b>3</b>	Leitlinienadaptation SIGN: [98-100]	
	Starker Konsens	

6.2.	Konsensbasierte Empfehlung	geprüft 2020
<b>EK</b>	Um Verfälschungen des Kontrastmittelverhaltens am Primärtumor zu vermeiden, sollte die Tumorbiopsie erst nach Durchführung der Schichtbildgebung erfolgen.	
	Konsens	

6.3.	Konsensbasierte Empfehlung	geprüft 2020
<b>EK</b>	Die Panorama-Schichtaufnahme gehört zur zahnärztlichen Basisdiagnostik und sollte vor Beginn der spezifischen Tumorthherapie vorliegen.	
	Konsens	

6.4.	Konsensbasierte Empfehlung	geprüft 2020
<b>EK</b>	Bei zu erwartenden Metallartefakten im Bereich der Mundhöhle sollte die MRT dem CT zur Beurteilung des Primärtumors vorgezogen werden.	
	Starker Konsens	

6.5.	Evidenzbasiertes Statement	geprüft 2020
Level of Evidence <b>3</b>	Es besteht widersprüchliche und keine belastbare Evidenz für die Überlegenheit von CT oder MRT zur Beurteilung der Knocheninvasion durch Karzinome der Mundschleimhaut.	
	de novo: [101, 102]	
	Konsens	

6.6.	Evidenzbasiertes Statement	geprüft 2020
Level of Evidence <b>3</b>	Es besteht widersprüchliche und keine belastbare Evidenz für die Überlegenheit der CT oder MRT zur Beurteilung der Ausdehnung des Primärtumors.	
	Leitlinienadaptation SIGN: [98, 99] de novo: [101, 103]	
	Starker Konsens	

6.7.	Evidenzbasiertes Statement	geprüft 2020
Level of Evidence <b>3</b>	Es besteht keine gesicherte Evidenz für die höhere Testgüte oder zusätzlichen Nutzen der Cone Beam CT (Dental-CT) gegenüber der Panorama-Schichtaufnahme zur Beurteilung der Knocheninvasion am Unterkiefer.	
	de novo: [104]	
	Starker Konsens	

6.8.	Evidenzbasiertes Statement	geprüft 2020
Level of Evidence <b>2+</b>	Die PET-CT hat keinen Stellenwert in der Primärdiagnostik der lokalen Ausdehnung eines bekannten Mundhöhlenkarzinoms.	
	de novo: [105-111]	
	Starker Konsens	

6.9.	Konsensbasiertes Statement	neu 2020
<b>EK</b>	Bei lokoregionär fortgeschrittenen Tumoren kann vor funktionseinschränkenden Therapiemaßnahmen ein FDG-PET/CT zum Ausschluss von Fernmetastasen durchgeführt werden.	
	Konsens	

### Hintergrund

Obwohl die Panorama-Schichtaufnahme zur Beurteilung des Zahnsystems als einfache, schnell verfügbare und übersichtliche Gesamtdarstellung nach wie vor zur zahnärztlichen Basisdiagnostik gehört, ist sie für die Beurteilung der Knocheninvasion an Ober- oder Unterkiefer als nicht ausreichend anzusehen [112]. Zur Diagnostik der Plattenepithelkarzinome der Mundhöhle und Bestimmung der T-Kategorie sollte eine CT oder MRT durchgeführt werden [98-100, 113, 114]. Obwohl die PET-CT gelegentlich für die Diagnostik eines unbekanntes Primärtumors oder zur Bestimmung des Glukosestoffwechsels eines bereits durch Strahlentherapie vorbehandelten Tumors sowie auch bei CT - Artefakten hilfreich sein kann [115-117], spielt sie für die Festlegung der Tumorgrenzen bekannter, nicht vorbehandelter Mundhöhlenkarzinome keine Rolle [98, 118]. Die PET-CT hat trotz ihrer hohen Sensitivität keine verbesserte Aussagekraft zur Diagnostik der Primärtumore der Mundhöhle und kann daher die etablierten Verfahren CT oder MRT nicht ersetzen [105, 106, 108, 119-123].

Auf die Rolle des FDG-PET/CT im Rahmen der Rezidivdiagnostik wird in Kapitel 8.7 eingegangen

Die Angaben der Literatur bezüglich einer Überlegenheit von CT oder MRT zur Diagnostik des Primärtumors in der Mundhöhle sind uneinheitlich. Eine Reihe von Autoren hält die MRT wegen ihrer höheren Sensitivität für die Methode der Wahl; in anderen Publikationen wird die CT als besser oder mindestens gleichwertig eingestuft [101, 103]. Die CT-Untersuchung wird wegen der kurzen Untersuchungszeit von den Patienten im Allgemeinen besser toleriert als die MRT-Untersuchung [98, 124]. Für die MRT sprechen der bessere Weichteilkontrast mit höherer Detailerkennung an Weichteilen und oberflächlichen Strukturen und vor allem die geringeren Artefakte durch metallische Zahnfüllungen oder Implantate [99]. Dies zeigt sich in einer Verbesserung der Detektion der perineuralen, intramuskulären [124] oder perivaskulären Tumorausdehnung, sowie der Beurteilung einer Beteiligung der Schädelbasis, der Orbita oder der Halswirbelsäule [98]. Bei der Kortikalisarrosion wird die CT als vorteilhaft eingestuft [101], bei der Beurteilung der Knochenmarkinfiltration die MRT [102]. Während vereinzelt die CT für die Beurteilung einer Arrosion der Kortikalis als vorteilhaft

eingestuft wird [101], gelingt mit der MRT eine bessere Darstellung der perineuralen, intramuskulären [124] oder perivaskulären Tumorausdehnung sowie eine genauere Diagnostik einer eventuell vorliegenden Beteiligung der Schädelbasis, der Orbita oder der Halswirbelsäule [98]. Es konnte gezeigt werden, dass die CT aufgrund der schnelleren Untersuchungstechnik als angenehmer als die MRT empfunden wird [124].

Es besteht keine Evidenz für eine bessere Beurteilbarkeit einer Tumorinvasion in den Knochen durch den <sup>18</sup>F-FDG-Uptake beim PET-CT [105, 111]. Eine Kombination der Untersuchungsmodalitäten CT, MRT und PET-CT führt zu keiner signifikanten Verbesserung [125].

In die 2008 publizierte Meta-Analyse von Kyzas et al. [126] wurden 32 Studien zum diagnostischen Wert von FDG-PET/CT bei Patienten mit einem Kopf-Hals-Tumor eingeschlossen. Für cN0-Patienten lag die Sensitivität der alleinigen FDG-PET bei 50% (95% CI = 37-63%), die Spezifität bei 87% (95% CI = 76-93%). In Studien mit einer FDG-PET und anatomischen Bildgebung waren die respektiven Sensitivitäten und Spezifitäten 80%/86% und 75%/79%, allerdings nicht für cN0-Patienten spezifiziert.



## 6.2. Bildgebende Verfahren und Diagnostik zum Nachweis einer Metastasierung

6.10.	Evidenzbasierte Empfehlung	geprüft 2020
Empfehlungsgrad <b>A</b>	Zur Feststellung der N-Kategorie soll die gesamte Region von der Schädelbasis bis zur oberen Thoraxapertur mit der CT oder MRT untersucht werden.	
Level of Evidence <b>2+</b>	Leitlinienadaptation SIGN: [98, 127] de novo: [118, 124, 128-130]	
	Starker Konsens	

6.11.	Evidenzbasiertes Statement	geprüft 2020
Level of Evidence <b>2++</b>	Die diagnostische Spezifität des Lymphknotenstagings am Hals kann durch die Ultraschall-gestützte Feinnadelbiopsie verbessert werden.	
	Leitlinienadaptation SIGN: [131-133]	
	Starker Konsens	

6.12.	Evidenzbasiertes Statement	geprüft 2020
Level of Evidence <b>2+</b>	Die diagnostische Spezifität und Sensitivität des Lymphknotenstagings am Hals kann durch das FDG-PET-CT verbessert werden.	
	de novo: [106, 119, 128, 129, 134-138]	
	Starker Konsens	

### Hintergrund

CT und MRT sind von ähnlicher Genauigkeit für die Diagnostik von Halslymphknotenmetastasen; sie sind der klinischen Untersuchung eindeutig überlegen [127]. Hierbei scheint die CT für die Darstellung infrahyoidaler Lymphknotenmetastasen geringfügig zuverlässiger zu sein als die MRT, während letztere die Knoten entlang der Gefäßnervenscheide besser darzustellen scheint [98, 127]. Die MRT wird daher für die Routinediagnostik zur Bestimmung der Weichteilinfiltration und des Lymphknotenstatus empfohlen [118]. In einer direkten Vergleichsstudie schnitt die MRT zur Bestimmung von zervikalen Lymphknotenmetastasen in Bezug auf Sensitivität, Spezifität und Genauigkeit besser ab als die CT [130]. In der Kombination mit der FDG-PET kann die diagnostische Genauigkeit der MRT erhöht werden [129], ohne jedoch eine sichere Aussage über die Dignität der detektierten Lymphknoten zuzulassen [129, 139, 140]. Grundsätzlich gilt für die PET jedoch, dass sie als alleinige Methode wesentlich weniger aussagekräftig ist

als in Kombination mit CT oder MRT [119, 129, 137, 141] und deshalb grundsätzlich als Hybridverfahren (PET-CT oder PET-MRT) durchgeführt werden sollte.

Die Treffsicherheit von CT, MRT und Ultraschall in der Beurteilung von Lymphknotenmetastasen ist vergleichbar, wenn auch die Datenlage hierzu dünn ist. Bei grenzwertig großen Lymphknoten (kurzer Durchmesser > 5mm) im CT oder MRT ohne Zeichen einer zentralen Nekrose kann eine gezielte Ultraschall-gestützte Feinnadelbiopsie oder die FDG-PET die diagnostische Genauigkeit erhöhen [132, 133]. Allerdings ist der Wert der PET-CT für die Diagnostik der Halslymphknoten wegen der hohen Zahl falsch positiver Befunde umstritten [106, 110, 111, 126, 139, 142-145]. Besonders bei Lymphknoten mit weniger als 10mm wird diese Methode als ungeeignet angesehen [144, 145].

Eine Standardmethode zur Beurteilung der Halslymphknoten ist die Ultraschall-Untersuchung, für die in einzelnen Studien eine höhere Sensitivität und Spezifität angegeben wurde als für die CT [146] oder MRT [147]. Es handelt sich um eine kostengünstige, in der Verlaufskontrolle häufig wiederholbare Methode, deren Genauigkeit und Aussagekraft allerdings stark von der Erfahrung des Untersuchers abhängig ist. Andere Studien weisen jedoch darauf hin, dass die Zuverlässigkeit des Ultraschall-Stagings des Halses wegen einer geringen Spezifität eingeschränkt ist [148].

Wenige Studien beschäftigten sich mit der Sensitivität der Ultraschall-gestützten Feinnadelbiopsie (FNB) zur Bestimmung der LK-Dignität. Während die Sensitivität dieser Methode bei kleinen Tumoren mit klinischem N0-Hals gering ist [149, 150], kann sie bei palpablen LK zur präoperativen Absicherung der Dignität hilfreich sein [131-133, 138]. Bei palpablen Lymphknoten hat die Ultraschall-gestützte Feinnadelaspiration eine höhere Spezifität als die CT [138], jedoch insgesamt keine höhere diagnostische Zuverlässigkeit [131].

### 6.3. Bildgebende Verfahren und Diagnostik zum Ausschluss synchroner Zweittumoren, Fernmetastasen, unbekannter Primärtumoren (CUP) und Rezidive

6.13.	Evidenzbasierte Empfehlung	geprüft 2020
Empfehlungsgrad <b>A</b>	Bei Patienten mit fortgeschrittenem Mundhöhlenkarzinom (Stadium III, IV) soll zum Ausschluss eines pulmonalen Tumorbefalls (Filia, Zweitkarzinom) ein Thorax-CT durchgeführt werden.	
Level of Evidence <b>3</b>	Leitlinienadaptation SIGN: [151] de novo: [152-154]	
	Starker Konsens	

6.14.	Konsensbasierte Empfehlung	geprüft 2020
<b>EK</b>	Im Rahmen der Primärdiagnostik kann eine abdominale Ultraschalluntersuchung durchgeführt werden.	
	Starker Konsens	

6.15.	Evidenzbasierte Empfehlung	geprüft 2020
Empfehlungsgrad <b>0</b>	Bei Patienten mit Rezidivverdacht im Bereich der Kopf-Hals-Region kann, wenn dieser mit CT und/oder MRT nicht bestätigt oder ausgeräumt werden konnte, eine PET-CT durchgeführt werden.	
Level of Evidence <b>3</b>	Leitlinienadaptation SIGN: [155, 156] de novo: [140]	
	Starker Konsens	

6.16.	Konsensbasierte Empfehlung	geprüft 2020
<b>EK</b>	Bei Patienten mit Rezidivverdacht im Bereich der Kopf-Hals-Region kann eine Sonographie der Kopf-Hals-Region zur Begründung der Indikation weiterer Maßnahmen indiziert sein.	
	Konsens	

#### Hintergrund

Die Inzidenz synchroner Zweittumoren oder von Fernmetastasen liegt bei Karzinomen der Mundhöhle, abhängig von der Größe des Primärtumors, zwischen 4% und 33%, wobei die Stadien T3/T4 und Patienten mit Lymphknotenbefall in Level IV besonders häufig betroffen sind [157-159]. In anderen retrospektiven Studien konnte allerdings bei neu diagnostizierten Karzinomen der Mundhöhle ein pulmonales Zweitkarzinom in nur 3,5% bzw. 3,8% festgestellt werden, so dass die Autoren einen regelmäßigen Einsatz der Thorax-CT im Rahmen des primären Stagings in Frage stellen [160, 161]. Mit Ansteigen der T-Kategorie wurde eine höhere Wahrscheinlichkeit für das Vorliegen eines Zweittumors der Lunge nachgewiesen [100]; deshalb ist bei fortgeschrittenen Tumoren (T3/T4) bereits im Rahmen der Diagnostik des Primärtumors ein Thorax-CT zu empfehlen [152]. Sowohl LK-Metastasen als auch ein pulmonales Zweitkarzinom können durch die CT mit hoher Sensitivität und Spezifität nachgewiesen werden [151]. Bei Patienten mit Rezidivverdacht im Bereich der Kopf-Hals-Region kann des Weiteren eine Sonographie der Kopf-Hals-Region zur Begründung der Indikation weiterer Maßnahmen indiziert sein [117]. Im Vergleich mit der Knochenszintigraphie und dem abdominellen Ultraschall erwies sich die CT als sicherste Screening-Methode zum Nachweis von Fernmetastasen [152]. Dies gilt mit hoher Signifikanz auch für den Vergleich des Thorax-CT mit der konventionellen Röntgenaufnahme der Lunge [151], wobei mit der CT in ca. 11% der Fälle entweder eine Metastasierung oder ein synchrones Zweitkarzinom nachgewiesen und als Screening-Verfahren für Patienten mit fortgeschrittenem Primärtumor empfohlen wurde [154]. Aufgrund der hohen Sensitivität und der bevorzugten Lokalisation von Zweittumoren in der Lunge wird die Thorax-CT sogar für alle Patienten mit Kopf-Hals Tumoren zum Ausschluss synchroner Zweitkarzinome empfohlen [98, 127, 151, 153].

In einer Studie des Instituts für Qualität und Wirtschaftlichkeit im Gesundheitswesen wurde eine Nutzenbewertung der Positronenemissionstomographie (PET und PET/CT) bei Kopf- und Halstumoren vorgenommen. Primäres Ziel war es, den Nutzen der Methode bei metastatischer zervikaler Lymphadenopathie zur Detektion des unbekanntem Primärtumors (Cancer of unknown primary tumor, CUP-Syndrom) zu überprüfen. Zusätzlich wurde überprüft, inwieweit die PET oder das PET/CT den diagnostischen Standardverfahren ohne PET überlegen ist. Hierzu wurde eine systematische Datenbankanalyse durchgeführt, wobei in Bezug auf das rezidivfreie 2-Jahres-Überleben nur eine einzige verwertbare Vergleichsstudie identifiziert werden konnte, mit der ein patientenrelevanter Nutzen der PET weder nachgewiesen noch widerlegt wurde [106]. Für die Fragestellung des Stagings des Primärtumors zeigte sich insbesondere für die Detektion einer Knocheninvasion eine höhere Spezifität der CT und des SPECT im Vergleich zur PET [105]. Auch für die Diagnostik von Halslymphknotenmetastasen schnitt die PET nicht besser als die CT oder MRT ab, während für die Detektion von Fernmetastasen die PET tendenziell eine höhere Sensitivität als die CT hatte [126].

Für die Rezidiverkennung zeigten die wenigen vom IQWiG identifizierten verwertbaren Studien beim Technologievergleich PET vs. Kombination aus CT und/oder MRT, dass die PET eine deutlich höhere gepoolte Sensitivität als die Kombination aus CT und/oder MRT hatte. Hierbei wird die Spezifität durch falsch positive Befunde infolge einer Anreicherung in entzündlichen Läsionen reduziert. Für die FDG-PET ergab sich jedoch eine höhere Zuverlässigkeit mit einer Sensitivität von 100% und einer Spezifität von 61-71% als für die CT und/oder MRT [140, 155, 156]. Auch für die Erkennung eines unbekanntem Primärtumors zeigte sich eine gute gepoolte Sensitivität mit 84% für die PET/CT, weshalb die Vermutung geäußert wurde, dass sowohl die Kombination mit der CT wie auch die PET alleine in der Lage ist, nach abgelaufener Primärdiagnostik mit CT und/oder MRT zusätzliche Primärtumoren zu diagnostizieren. Dies wird auch von

anderen Studien bestätigt, nach denen mit der FDG-PET nicht nur Fernmetastasen zuverlässiger diagnostiziert werden, sondern auch 24-26% mehr Primärtumoren erkannt werden als mit der CT oder MRT [162-164].

## 7. Biopsie und Histopathologie

7.1.	Konsensbasierte Empfehlung	geprüft 2020
<b>EK</b>	<p>Die Probeentnahme soll aus dem Randbereich des Tumors erfolgen und repräsentativ sein.</p> <p>Dem Pathologen sollen klinisch relevante Informationen mitgeteilt werden.</p> <p>Bei unklarem Befund soll die Biopsie wiederholt werden.</p> <p>Vor einer Re- Biopsie sollte Rücksprache mit dem Pathologen gehalten werden.</p>	
	Konsens	

### Hintergrund

Für das Einleiten einer tumorspezifischen Therapie ist der Tumornachweis durch Gewinnung einer Histologie Voraussetzung. Da die Biopsie zu einer lokalen Gewebereaktion führt, die das Kontrastmittelverhalten bei der Bildgebung verfälschen kann, wird bei klinisch offensichtlichem Tumorbefund eine Probeentnahme erst nach Durchführung der Kontrastmittel-gestützten Bildgebung empfohlen. Die Entnahme der Gewebeprobe soll aus der Progressionszone des Tumors, also aus seinem Randbereich, keinesfalls aus dem nekrotischen Zentrum erfolgen. Die übliche Form der Biopsiegewinnung ist die Inzisionsbiopsie mit dem Skalpell. Im Fall einer Bürstenbiopsie muss darauf geachtet werden, dass sie ausreichend tief mit Entfernung von kohärenten Gewebepartikeln und Provokation einer Blutung erfolgt, um falsch negative Befunde zu vermeiden. Eine Fotodokumentation des Tumors vor der Probeentnahme ist wünschenswert. Bei unerwartet negativem Histologiebefund soll die Biopsie mindestens einmal wiederholt werden. Eine Referenzpathologie ist einzuschalten, wenn ein unklares histologisches Bild vorliegt. Der histopathologische Befund soll alle Parameter erfassen, die sich für das Staging und die Prognose des Mundhöhlenkarzinoms als sinnvoll erwiesen haben. Hierzu gehören Tumorlokalisation, makroskopische Tumorgroße, histologischer Tumortyp nach WHO, histologischer Tumorgrad, Invasionstiefe, Lymphgefäßinvasion, Blutgefäßinvasion und perineurale Invasion, lokal infiltrierte Strukturen, Klassifikation pT, Angaben zu befallenen Bezirken und infiltrierte Strukturen sowie der R-Status [165-182].

### 7.1. Staging

Das Staging des Mundhöhlenkarzinoms erfolgt gemäß der Einteilung der UICC-TNM-Klassifikation der malignen Tumoren, welche die anatomische Ausdehnung der Erkrankung in Bezug auf den Primärtumor, das Vorhandensein regionaler Lymphknotenmetastasen und die Fernmetastasierung mit Organbefall beschreibt (Kapitel [11.1](#)). Auch die Möglichkeit einer okkulten Metastasierung hat einen direkten Einfluss auf die Therapieplanung [183, 184].

## 7.2. Primärtumor

7.2.	Konsensbasierte Empfehlung	geprüft 2020
<b>EK</b>	Um einen positiven Resektionsrand, der mit einer schlechteren Prognose verbunden ist zu vermeiden, kann die Technik einer intraoperativen Schnellschnitt histologie hilfreich sein.	
	Konsens	

7.3.	Konsensbasierte Empfehlung	geprüft 2020
<b>EK</b>	Histologisch sollte der Abstand vom Resektatrand zum Primärtumor am Formalinfixierten Präparat mindestens 3-5 mm betragen.  Der orientierende Wert für die Resektion beträgt 10 mm vom tastbaren Tumorrund.	
	Konsens	

7.4.	Evidenzbasierte Empfehlung	geprüft 2020
Empfehlungsgrad <b>A</b>	Der histopathologische Befund soll in Kommunikation mit dem Kliniker die genaue Lokalisation einer ggf. vorliegenden R+-Situation beschreiben.  Das Tumorpräparat soll mit klarer Bezeichnung der anatomischen Topographie an den Pathologen geschickt werden. Hierzu kann eine Faden- oder Farbmarkierung erfolgen.  Der histopathologische Befund soll umfassen:  Tumorlokalisierung, makroskopische Tumorgröße, histologischer Tumortyp nach WHO, histologischer Tumorgrad, Invasionstiefe, Lymphgefäßinvasion, Blutgefäßinvasion und perineurale Invasion, lokal infiltrierte Strukturen, Klassifikation pT, Angaben zu befallenen Bezirken und infiltrierte Strukturen, R-Status.	
Level of Evidence <b>2++</b>	Leitlinienadaptation SIGN: [165-182]	
	Konsens	

### Hintergrund

Es besteht eine klare Evidenz für den Einfluss des Tumorgradings auf die Prognose, wobei ein höheres Grading mit einer schlechteren Prognose verbunden ist [166-169]. Die T-Kategorie beschreibt die maximale Ausdehnung des Primärtumors und das Vorhandensein oder Fehlen der Invasion des Tumors in Nachbarstrukturen. Höhere Kategorien in der TNM-Einteilung korrelieren mit einer schlechteren Prognose [167, 170-172]. Eine Tumordicke von mehr als 4 mm geht mit einer schlechteren Prognose einher [167, 170-172]. Eine perineurale Infiltration ist ein aussagekräftiger Parameter für ein

höheres Rezidivrisiko und eine schlechtere Prognose [179]. Bestimmte histologisch differenzierbare Tumortypen verhalten sich anders als das konventionelle Plattenepithelkarzinom. Papilläre und verruköse Karzinome haben eine generell bessere Prognose, während basaloide und spindelzellige Varianten sich aggressiver verhalten [173]. Ein diskontinuierlich infiltratives Tumorwachstum hat im Gegensatz zu einem kontinuierlichen Wachstum mit einer klar definierbaren Wachstumsfront eine schlechtere Prognose zur Folge, besonders an der Zunge und am Mundboden [174-176]. Die Beschaffenheit der Resektionsränder des Primärtumors oder das Vorliegen von Dysplasien im Randbereich des Tumors beeinflussen das lokale Rezidivverhalten. Ein Abstand von weniger als einem Millimeter zwischen der histologisch nachweisbaren Tumorgrenze und dem Resektionsrand wird als positiver Schnitttrand betrachtet (Einteilung nach RCP, Royal College of Pathologists, [177-180]). Eine Resektion mit einem histologisch bestätigten Sicherheitsabstand von 1-3 mm wird als knapper Resektionsrand, ein solcher mit mindestens 5 mm als sicherer Resektionsrand bezeichnet [180-185]. Der histopathologische Befund soll in Kommunikation mit dem Kliniker die genaue Lokalisation einer ggf. vorliegenden R+-Situation beschreiben. Das Tumorpräparat soll mit klarer Bezeichnung der anatomischen Topographie an den Pathologen geschickt werden, um Unklarheiten bei der Befundübermittlung zu vermeiden. Hierzu kann eine Faden- oder Farbmarkierung erfolgen. Eine Verbesserung der Prognose durch den Einsatz der Schnellschnitt-Histologie zur intraoperativen Beurteilung der Tumorgrenzen konnte zwar nicht bewiesen werden [181, 182], jedoch ist diese Methode zur Vermeidung unkontrollierter oder unnötig radikaler Resektionen hilfreich. Es kann somit angenommen werden, dass die intraoperative Schnellschnitt-Histologie einen wesentlichen Beitrag zur Absicherung einer R0-Resektion und zum Struktur- und Funktionserhalt leistet.



## 7.3. Zervikale Lymphknotenmetastasen

7.5.	Evidenzbasierte Empfehlung	geprüft 2020
Empfehlungsgrad <b>A</b>	Der histopathologische Befund des Neck Dissection Präparates soll die Halsseite, die Art der Neck Dissection, die ausgeräumten Level, die Gesamtanzahl der Lymphknoten mit Anzahl der befallenen Lymphknoten, die Level der befallenen Lymphknoten, den Durchmesser des größten befallenen Lymphknotens, zusätzlich entfernte Strukturen und falls vorhanden ein kapselüberschreitendes Wachstum beinhalten.	
Level of Evidence <b>2++</b>	Leitlinienadaptation SIGN: [99, 166, 185-191]	
	Starker Konsens	

### Hintergrund

Eine lokale Metastasierung des Primärtumors in die Halslymphknoten ist ein verlässlicher Parameter für die Prognose, wobei der Krankheitsverlauf umso ungünstiger ist, je mehr Knoten befallen sind. Weiterhin beeinflussen eine Beteiligung der kaudalen Level (IV und V) und ein kapselüberschreitendes Wachstum die Prognose negativ [166, 185-192]. Eine ausschließlich immunhistologische Beurteilung des Tumors ist momentan noch von unsicherer Signifikanz [193].

Die Methoden und das Vorgehen zum Nachweis einer Fernmetastasierung sind in Kapitel [6.3](#) beschrieben. Die Einteilung der Lymphknoten-Level ist in Kapitel [11.2.6](#) dargestellt.

## 7.4. Weitere prognostische Faktoren

Eine Reihe von Studien beschäftigen sich mit der Rolle der HPV - Infektion (humanes Papilloma-Virus) beim Kopf-Hals Karzinom. Hierbei zeigten fünf Studien, dass bei oropharyngealen Tumoren eine HPV - Infektion mit einem jüngeren Alter der Patienten, dem Fehlen von Risikofaktoren, hohen Proliferationsindizes, einem höheren Grading, einem basaloidem Subtyp sowie einem besseren Ansprechen auf eine Strahlentherapie und einer besseren Prognose verbunden waren [37, 194-197].

Ergebnisse von Studien, die sich mit der Aussagekraft von Proliferationsindizes und molekularen Markern beschäftigen, werden für die Vorhersage des individuellen Krankheitsverlaufs noch als inkonstant angesehen. Allerdings konnte eine hohe Expression von Ki-67 mit dem Risiko einer schnellen Tumorprogression korreliert werden [181, 198, 199].

## 8. Therapie des Mundhöhlenkarzinoms

### 8.1. Allgemeine Behandlungsempfehlungen

8.1.	Konsensbasierte Empfehlung	geprüft 2020
<b>EK</b>	Die Behandlung des Mundhöhlenkarzinoms soll interdisziplinär nach Abstimmung jedes individuellen Falls innerhalb von Tumorboards unter Beteiligung der Fachdisziplinen Mund-, Kiefer- und Gesichtschirurgie, Hals-Nasen-Ohrenheilkunde, Strahlentherapie, Onkologie, Pathologie und Radiologie durchgeführt werden.	
	Starker Konsens	

8.2.	Konsensbasierte Empfehlung	geprüft 2020
<b>EK</b>	Der Patient soll ausführlich und mehrfach über seine Erkrankung, Behandlungsmöglichkeiten und Folgestörungen informiert werden.	
	Starker Konsens	

8.3.	Evidenzbasierte Empfehlung	geprüft 2020
Empfehlungsgrad <b>B</b>	Patienten mit einem Mundhöhlenkarzinom sollten zur Feststellung des Zahnstatus vor Behandlungsbeginn durch einen erfahrenen Zahnarzt untersucht werden.	
Level of Evidence <b>3</b>	Leitlinienadaptation SIGN: [200, 201]	
	Starker Konsens	

8.4.	Evidenzbasierte Empfehlung	geprüft 2020
Empfehlungsgrad <b>B</b>	Sofern der Allgemeinzustand des Patienten es zulässt, sollte bei kurativ resektablen Mundhöhlenkarzinomen die Operation, ggf. in Kombination mit einer sofortigen Rekonstruktion, durchgeführt werden. Bei fortgeschrittenen Karzinomen sollte zusätzlich eine postoperative Therapie erfolgen.	
Level of Evidence <b>3</b>	Leitlinienadaptation SIGN: [202-205]	
	Starker Konsens	

#### Hintergrund

Die Möglichkeiten einer kurativ intendierten Behandlung sind

- die alleinige chirurgische Therapie
- die alleinige Strahlentherapie
- die Strahlentherapie in Kombination mit einer Chemotherapie sowie
- Kombinationen aus chirurgischer Therapie, Strahlentherapie und Chemotherapie.

Die Therapie des Mundhöhlenkarzinoms ist generell abhängig von der Lage und Größe des Primärtumors, dem Allgemeinzustand des Patienten, der voraussichtlichen behandlungsbedingten Morbidität mit ihren funktionellen und ästhetischen Konsequenzen sowie dem voraussichtlichen Behandlungserfolg.

Ziel der Behandlung ist es, eine dauerhafte oder möglichst lange lokoregionäre Tumorkontrolle bei möglichst geringen funktionellen oder ästhetischen Beeinträchtigungen zu erreichen. Während der Behandlung des Mundhöhlenkarzinoms sollten als wichtigste Funktionen die Artikulation, Phonation sowie die Kau- und Schluckfunktion erhalten oder wiederhergestellt werden. Die grundsätzlich interdisziplinär ausgerichtete Therapie sollte entsprechend der vorliegenden Leitlinie und nach Abstimmung innerhalb eines am Zentrum etablierten Tumorboards geplant und durchgeführt werden. Mitglieder des Tumorboards sind neben dem Mund-, Kiefer- und Gesichtschirurgen jeweils ein Arzt für Hals-Nasen-Ohrenheilkunde, Strahlentherapie, Onkologie, Pathologie, Radiologie sowie bei Bedarf auch Plastische Chirurgie oder Neurochirurgie. Diese Zusammensetzung entspricht den Vorgaben der Deutschen Krebsgesellschaft für das "Modul Kopf/Hals". Die Definition onkologischer Organzentren kann unter "[www.onkozeit.de](http://www.onkozeit.de)" nachgelesen werden.

Weder für das frühe (Stadium I und II) noch für das fortgeschrittene Mundhöhlenkarzinom (Stadium III und IV) konnten prospektiv randomisierte kontrollierte Multicenterstudien identifiziert werden, die eine Aussage zur Überlegenheit der chirurgischen Therapie oder der Strahlentherapie zulassen [206-225].

Vor der Behandlung soll der Patient ausführlich und mehrfach über seine Erkrankung, Behandlungsmöglichkeiten und Folgestörungen informiert werden [79, 80, 201]. Ebenfalls ist aus prophylaktischen Gründen eine frühzeitige zahnärztliche Betreuung des Patienten essentiell, um bei geplanter oder zurückliegender Strahlentherapie der hierbei sonst gehäuft auftretenden Strahlenkaries, einem Zahnverlust sowie einer möglichen infizierten Osteoradionekrose entgegenzuwirken [200, 201]. Weiterhin ist eine professionelle Ernährungsberatung wichtig, mit der die notwendige Kalorien- und Nährstoffaufnahme ermittelt und die hierfür notwendigen Maßnahmen umgesetzt werden sollen (siehe Kapitel [9.4](#)).

## 8.2. Chirurgische Behandlung des Primärtumors

8.5.	Evidenzbasierte Empfehlung	geprüft 2020
Empfehlungsgrad <b>A</b>	Die Therapie des Mundhöhlenkarzinoms soll die individuelle Situation des Patienten berücksichtigen. Eine Entscheidung zur chirurgischen Therapie soll unter Berücksichtigung der Erreichbarkeit tumorfreier Resektionsgrenzen und der postoperativen Lebensqualität getroffen werden.	
Level of Evidence <b>3</b>	Leitlinienadaptation SIGN: [179, 226-232]	
	Starker Konsens	

8.6.	Konsensbasierte Empfehlung	Neu 2020
<b>EK</b>	HPV-positive und/oder p16-positive Mundhöhlenkarzinome sollen nicht anders als Alkohol- und Nikotin-assoziierte Karzinome behandelt werden.	
	Konsens	

8.7.	Evidenzbasierte Empfehlung	geprüft 2020
Empfehlungsgrad <b>B</b>	Im Falle eines mikroskopisch verbliebenen Tumorrestes (verfehlte R0-Resektion) sollte eine gezielte Nachresektion erfolgen, um die Prognose des Patienten zu verbessern.	
Level of Evidence <b>3</b>	Leitlinienadaptation SIGN: [178]	
	Starker Konsens	

8.8.	Evidenzbasierte Empfehlung	geprüft 2020
Empfehlungsgrad <b>B</b>	Die Kontinuität des Unterkiefers sollte bei der Tumorsektion erhalten bleiben, sofern weder in der Bildgebung noch intraoperativ ein Nachweis einer Tumordinvasion in den Knochen erbracht werden konnte.	
Level of Evidence <b>3</b>	Leitlinienadaptation SIGN: [233-235] de novo: [236-238]	
	Starker Konsens	

### Hintergrund

Für die Frage der Überlegenheit einer chirurgischen oder konservativen Therapie des Mundhöhlenkarzinoms konnten keine verwertbaren Studien gefunden werden. Die einzige publizierte prospektive randomisierte Studie, welche die Überlebensraten nach chirurgischer Therapie in Kombination mit adjuvanter Strahlentherapie mit der alleinigen Radiochemotherapie verglich, war wegen zu geringer Fallzahlen statistisch nicht aussagekräftig [239]. Eine Vielzahl nicht randomisierter, retrospektiver oder monozentrischer Studien beschreiben Überlebensraten oder die Lebensqualität sowohl nach chirurgischer Therapie als auch nach Strahlentherapie. Wegen Fehlern im Studiendesign oder bei der Studiendurchführung ist aus ihnen jedoch keine Empfehlung bezüglich der besten Therapiemodalität abzuleiten [206-225].

Es konnte jedoch insgesamt gezeigt werden, dass kleine und oberflächliche Karzinome der Mundhöhle (T1, T2) sowohl durch die Operation als auch durch eine Strahlentherapie geheilt werden können [204, 227, 240-242]. Bei Tumoren mit Knocheninvasion konnte keine Evidenz für eine bessere lokale Tumorkontrolle durch chirurgische Therapie im Vergleich zur Bestrahlung gefunden werden. Das Risiko einer Osteoradionekrose mit anschließendem Verlust des Kiefers ist jedoch nach Strahlentherapie bei diesen Karzinomen deutlich erhöht [243, 244]. Weiterhin konnte gezeigt werden, dass fortgeschrittene Karzinome der Mundhöhle (T3, T4) nach alleiniger Strahlentherapie eine höhere Rezidivrate aufweisen als andere Kopf-Hals-Karzinome [205]. Patienten mit fortgeschrittenen Karzinomen der Mundhöhle (T3, T4) sollten daher kombiniert chirurgisch und strahlentherapeutisch behandelt werden [204].

Aufgrund der fehlenden Evidenz zur Frage der definitiven Lokalthherapie müssen für die Entscheidung zur Operation folgende Kriterien berücksichtigt werden:

- die Wahrscheinlichkeit funktioneller Beeinträchtigungen
- die Resektabilität des Tumors
- der allgemeine Gesundheitszustand des Patienten und
- die Wünsche des Patienten.

Bei operationsfähigen Patienten mit resektablen Mundhöhlenkarzinomen sollte eine Tumorresektion in Kombination mit einer Rekonstruktion erfolgen.

Für die Auswahl der Resektionstechnik des Primärtumors sowie für die Technik der Rekonstruktion sind keine kontrollierten randomisierten Vergleichsstudien verfügbar. Die Entscheidung über das Vorgehen bei der Resektion sowie Rekonstruktion hängt daher in erster Linie von der Erfahrung des Operateurs sowie dem Patientenwunsch ab.

Bei der Beurteilung der Resektabilität eines Tumors muss berücksichtigt werden, dass eine verfehlte R0 - Resektion die Prognose signifikant verschlechtert [226-231]. Gelingt in diesen Fällen eine gezielte Nachresektion mit tumorfreien Absetzungsrändern, verbessert dies die lokale Tumorkontrolle [178]. Auch eine postoperative Strahlentherapie mit einer effektiven Tumordosis von mindestens 60 Gy ist geeignet, die lokale Tumorkontrolle bei Patienten mit knappen oder histologisch befallenen Resektionsrändern zu verbessern [245].

Wenn das Erreichen tumorfreier Resektionsränder eine Entfernung des Kieferknochens erforderlich macht, sollte in geeigneten Fällen die Kontinuität des Unterkiefers durch kastenförmige Resektion oder Resektion der Innenspanne erhalten werden [233-235, 238]. Kontinuitäterhaltende Resektionen sind in aller Regel dann indiziert, wenn der makroskopische Tumorabstand zum Unterkiefer mehr als 5 mm beträgt oder wenn im Falle klinisch direkt anliegender Tumoren die intraoperative Schnellschnittuntersuchung am Periost keinen Tumorbefall aufweist [237]. Selbst bei

Beteiligung des Periostes kann in geeigneten Fällen die Kontinuität des Unterkiefers erhalten werden, wenn weder in der Bildgebung noch im intraoperativen Befund eine Arrosion der Kortikalis erkennbar ist [236]. Durch die in diesen Fällen indizierte Kasten- oder Innenspangenresektion resultiert eine im Vergleich zur Segmentresektion signifikant verbesserte Lebensqualität [238]. Eine Kontinuitätsresektion wird empfohlen, wenn in der präoperativen Bildgebung (siehe Kapitel 6.1) eine eindeutige Knocheninfiltration erkennbar war [237]. Ist eine Segmentresektion nicht vermeidbar, so kann durch eine adäquate Rekonstruktion des Unterkiefers mit einem Knochentransplantat eine mit Kontinuitätserhaltenden Techniken vergleichbare Lebensqualität erreicht werden [246].

Wie im Hintergrundtext zur Diagnostik bereits ausführlich beschrieben, spielt der HPV-Status beim Mundhöhlenkarzinom – im Gegensatz zum Oropharynxkarzinom – als prognostischer Faktor nach derzeitiger Studienlage keine Rolle. Daher sollen HPV-positive Mundhöhlenkarzinome nicht anders als Alkohol- und Nikotin-assoziierte Karzinome behandelt werden.

### 8.3. Halslymphknotenausräumung

8.9.	Evidenzbasiertes Statement	geprüft 2020
Level of Evidence <b>3</b>	Beim Mundhöhlenkarzinom kommt es in 20-40% zu einer okkulten Metastasierung in die Halslymphknoten. Nahezu immer sind dabei die Level I-III, nur sehr selten das Level V betroffen.	
	Leitlinienadaptation SIGN: [166, 192, 243, 247-259]	
	Starker Konsens	

8.10.	Evidenzbasiertes Statement	geprüft 2020
Level of Evidence <b>3</b>	Liegt ein klinisch unauffälliger Lymphknotenstatus vor (cN0), so unterscheiden sich die Ergebnisse der selektiven Neck Dissection (Level I-III) nicht von denen der modifizierten radikalen oder radikalen Neck Dissection.	
	Leitlinienadaptation SIGN: [247, 258, 260-268]	
	Starker Konsens	

8.11.	Evidenzbasierte Empfehlung	geprüft 2020
Empfehlungsgrad <b>A</b>	Bei Patienten mit klinisch unauffälligem Lymphknotenstatus (cN0) soll unabhängig von der T-Kategorie eine elektive Neck Dissection durchgeführt werden.	
Level of Evidence <b>3</b>	Leitlinienadaptation SIGN: [258, 269-276] de novo: [277, 278]	
	Starker Konsens	

8.12.	Evidenzbasiertes Statement	neu 2020
Level of Evidence <b>3</b>	Für das Oberkieferkarzinom ist die Evidenz nicht ausreichend, um eine generelle Empfehlung gegen eine Neck Dissection Level I-III (SOHND) und für ein „wait and see“ abzuleiten.	
	[279-282]	
	Starker Konsens	

8.13.	Konsensbasierte Empfehlung	neu 2020
<b>EK</b>	Beim cT1cN0-Karzinom des Oberkiefers kann auf eine Neck Dissection Level I-III verzichtet werden, sofern die Lokalisation auf Alveolarfortsatz und harten Gaumen beschränkt ist, die Invasionstiefe weniger als 3 mm beträgt, eine dauerhafte engmaschige Nachsorge gewährleistet ist und die T-Kategorie nach histologischer Aufarbeitung bestätigt wurde.	
	Konsens	

### Hintergrund

Fester Bestandteil der Therapie des Mundhöhlenkarzinoms ist die Behandlung der Halslymphknoten, die - abhängig von der präoperativen Diagnostik - als klinisch unauffällig, suspekt oder in hohem Maße verdächtig auf einen Tumorbefall eingestuft werden können. Bei der Therapieentscheidung ist jedoch in jedem Fall zu berücksichtigen, dass auch bei klinisch und in der Bildgebung unauffälligem Befund (cN0) histologisch in 20-40% okkulte Metastasen gefunden werden [166, 192, 243, 247, 248, 250, 252-259, 283]. Eine Tiefeninvasion des Primärtumors von mehr als 4mm in der MRT ist häufig assoziiert mit dem Vorliegen ipsilateraler Halslymphknotenmetastasen [192]. Weiterhin konnte gezeigt werden, dass in der histologischen Aufarbeitung von Präparaten elektiver Halslymphknotenausräumungen in einem hohen Prozentsatz sogar ein extrakapsuläres Wachstum der nach klinischen Kriterien unauffälligen Lymphknoten vorgelegen hat [166, 192, 243, 247, 248, 250, 252-259]. Im Falle eines Verzichts auf eine prophylaktische Neck Dissection ist die Prognose deutlich eingeschränkt, auch wenn bei später eingetretener Metastasierung eine radikale Halslymphknotenausräumung nachgeholt wird [258, 269-274].

Gemäß der gängigen Klassifikation nach Robbins werden folgende sechs Lymphknotenlevel unterschieden, die bei der Neck Dissection ausgeräumt werden können (siehe [Abbildung 1](#)) [284]:

**Tabelle 5: Definition der Lymphknotenlevel**

Level	Bezeichnung	anatomische Begrenzung
IA und IB	submentale Knoten und submandibuläre Knoten	ventral und dorsal des vorderen Digastrikusbauches
II A und II B	obere juguläre Lymphknotengruppe	ventral und dorsal der V. jugularis
III	mittlere juguläre Lymphknotengruppe	zwischen Höhe des Zungenbeins und Membrana cricothyroidea
IV	untere juguläre Lymphknotengruppe	zwischen Höhe der Membrana cricothyroidea und Clavicula
V A und VB	hinteres Halsdreieck	zwischen SCM und Trapezius oberhalb und unterhalb des Omohyoideus
VI	anteriore prätracheale Lymphknotengruppe	zwischen Höhe des Hyoids und Jugulum

Abhängig von der Intention spricht man von einer elektiven (prophylaktischen) Neck Dissection, wenn ein cN0- Befund vorliegt und einer kurativen Neck Dissection, wenn sich aufgrund der klinischen und radiologischen Voruntersuchungen der Verdacht auf das Vorliegen einer oder mehrerer Lymphknotenmetastasen ergeben hat. Bezüglich des Ausmaßes der Neck Dissection werden folgende Modifikationen unterschieden [165, 284]:

#### Radikale Neck Dissection

Ausräumung der Level I-V zusammen mit Opferung des N. accessorius, der V. jugularis und des M. sternocleidomastoideus

#### Modifizierte radikale Neck Dissection

Ausräumung der Level I-V unter Erhalt einer oder mehrerer nicht-lymphatischer Strukturen

#### Selektive Neck Dissection

Ausräumung von weniger Levels als I-V; beim Mundhöhlenkarzinom in der Regel Ausräumung der Level I-III

#### Erweiterte Neck Dissection

Ausräumung oder Entfernung zusätzlicher Lymphknotengruppen oder nicht-lymphatischer Strukturen



Das Risiko einer okkulten Metastasierung bei klinisch unauffälligem Halsbefund (cN0) macht eine Empfehlung zur Indikationsstellung einer elektiven (prophylaktischen) Halslymphknotenausräumung erforderlich. Es liegen jedoch keine prospektiv randomisierten Studien vor, die eine Risikogrenze, ab der eine elektive Neck Dissection vorgenommen werden muss, näher festlegen. Somit kann umgekehrt auch keine Empfehlung zur Unterlassung einer elektiven Neck Dissection beim Mundhöhlenkarzinom ausgesprochen werden [285, 286]. Eine computergestützte Risikoanalyse unter Verwendung retrospektiver Daten konnte jedoch zeigen, dass die für das Mundhöhlenkarzinom zutreffende Wahrscheinlichkeit einer okkulten Metastasierung von über 20% eine elektive Neck Dissection eindeutig rechtfertigt [287]. Randomisierte klinische Studien, die bei klinisch unauffälligem Halsbefund die Ergebnisse der elektiven Neck Dissection mit denen einer alleinigen Nachbeobachtung verglichen, lassen die Schlussfolgerung zu, dass im Falle einer später eintretenden Metastasierung trotz einer nachgeholtten therapeutischen Halslymphknotenausräumung ("salvage Neck Dissection") grundsätzlich mit einer schlechteren Prognose zu rechnen ist [258, 269-274, 285, 286]. Aufgrund der beim "wait and see" - Konzept bis zu sechsfach erhöhten Inzidenz späterer Lymphknotenmetastasen kam es in den Beobachtungsgruppen zu einer signifikant verkürzten krankheitsfreien Überlebenszeit [277, 278]. Somit ist selbst bei initialen Plattenepithelkarzinomen der Mundhöhle und bei klinisch unauffälligem Hals eine elektive Neck Dissection zu empfehlen [258, 269-278, 288]. In einer weiteren prospektiven randomisierten Studie mit sehr strikten, engmaschigen Nachkontrollen der nicht am Hals ausgeräumten Patienten wurde - auch unter Berücksichtigung der hierfür erforderlichen Patientencompliance - eine regelhafte selektive Halslymphknotenausräumung (Level I-III) empfohlen [289].

Die professionelle Literaturrecherche zur Beantwortung der Frage, ob beim cT1 cN0 Plattenepithelkarzinoms des Oberkiefers auf eine Neck Dissection verzichtet werden kann, konnte selbst nach Erweiterung auf die Kategorie cT2 lediglich 4 entsprechende Studien identifizieren. Hierbei handelt es sich bei allen um Fallserien (LoE 3) mit hohem Verzerrungsrisiko. Es ergab sich in der „wait and see“ - Gruppe im Verlauf ein Lymphknotenbefall in 2/15 [282] und in der Gruppe der mit Neck Dissection behandelten Patienten ein Nachweis okkulten Metastasen bei cT1 in 2/8 [279] bzw. 2/5 Fällen [281] sowie bei cT2 in 4/19 [279] bzw. 3/18 Patienten [281]. Während Berger et al. [290] in einem Gesamtkollektiv von 171 Patienten bei der Kategorie pT1 Metastasen in 6% bzw. bei pT2 in 41% finden konnten, beschrieben Poeschl et al. [280] in keiner der genannten Kategorien okkulte Metastasen oder Lymphknotenrezidive (T1: 8 Patienten, T2: 9 Patienten). Mundhöhlenkarzinome mit einer Invasionstiefe von weniger als 3 mm weisen nur eine sehr geringe Metastasierungswahrscheinlichkeit auf, weswegen in diesen Fällen ein zuwartendes Vorgehen gerechtfertigt sein kann [291, 292]. Die Problematik der exakten präoperativen Bestimmung der Invasionstiefe schließt eine generelle Empfehlung auf einen Verzicht einer Neck Dissection beim oberflächlich wachsenden, invasiven Mundhöhlenkarzinom jedoch aus.

In einigen Studien wird die ventro-dorsale Lage des Tumors als bedeutsam für das Risiko einer Halslymphknotenmetastase beschrieben. So finden sich diese bei präcaniner Lage [293] oder anteriorer Lage [282] seltener.

Zur Frage, welche Level des Halses bei klinisch unauffälligem Lymphknotenbefund im Rahmen einer elektiven Neck Dissection ausgeräumt werden sollten, ist die Studienlage eindeutig. Für das Mundhöhlenkarzinom konnte schon früh gezeigt werden, dass die Metastasierung im Wesentlichen in die Level I-III stattfindet, während Level V nur in ca. 1% betroffen ist [249, 251, 294]. Bei den Zungenkarzinomen wurde eine häufigere Metastasierung auch im Level IV beobachtet, so dass dessen Ausräumung bei

Zungenkarzinomen zusätzlich erwogen werden kann [295]. Abhängig von der Lokalisation des Primärtumors in der Mundhöhle ist der Level IIB im Falle eines klinisch unauffälligen Halses nur selten befallen, und zwar in bis zu 5%, wobei es sich hier fast ausnahmslos um Zungenkarzinome handelt [296-298]. Für die Zungenkarzinome muss daher die Ausräumung des Level IIB gefordert werden, während für die Mundbodenkarzinome ein Verzicht auf die Ausräumung von Level IIB erwogen werden kann, wenn ansonsten kein Hinweis auf Lymphknotenfilialisierung besteht [299].

Die Wahrscheinlichkeit einer kontra- oder bilateralen Metastasierung ist bei Karzinomen des Mundbodens und allgemein bei Mittellinien- nahen Karzinomen erhöht [300, 301]. Zahlreiche Therapiestudien konnten bezüglich der lokoregionären Tumorkontrolle und des Gesamtüberlebens beim cN0-Hals keine statistisch signifikanten Unterschiede zwischen der selektiven Neck Dissection (Level I-III) und der modifizierten radikalen Neck Dissection [247, 258, 260-266, 268] oder der radikalen Neck Dissection [267, 302] nachweisen. Ergibt sich in der histopathologischen Aufarbeitung des Präparates einer selektiven Neck Dissection (Level I-III) ein Lymphknotenbefall, so wird vereinzelt dennoch die Erweiterung der Ausräumung auf die Level IV und V sowie eine adjuvante Strahlentherapie empfohlen [288, 303]. Für eine generelle Empfehlung eines Verzichts auf eine adjuvante Strahlentherapie besteht auch bei nicht kapselüberschreitendem pN1 Befund keine gesicherte Evidenz.

8.14.	Evidenzbasiertes Statement	neu 2020
Level of Evidence <b>3</b>	Es besteht keine belastbare Evidenz aus klinisch kontrollierten Studien für die Eignung der SLN-Biopsie als Methode zur Vermeidung einer elektiven Halslymphknotenausräumung.	
	de novo: [304-310]	
	Starker Konsens	

Mehrere systematische Reviews, von denen mindestens 50% der inkludierten Quellen als Studien konzipiert waren, haben sich mit der Frage der SLN-Biopsie beim Mundhöhlenkarzinom beschäftigt. Die Studien der letzten 20 Jahre wurden zusammengefasst und es wurden Detektionsraten von durchwegs über 95% festgestellt. In der umfassendsten und aktuellsten von Liu et al. [304], die zudem mit nur einem geringen Verzerrungsrisiko bewertet wird, werden 66 Studien mit 3566 Patienten kompiliert und die Sensitivität der SLN-Biopsie hinsichtlich der Aufdeckung von Lymphknotenmetastasierung mit 0,87 [0,85-0,89] angegeben (bei Einschluss aller Studien einschließlich der Validierungsstudien mit unmittelbar folgender Neck Dissection). Betrachtet man nur die Studien, bei denen Patienten mit negativem SLN nachbeobachtet wurden und die falsch-negativen über den Verlauf detektiert wurden, liegt die Sensitivität bei 0,85 [0,82-0,88].

Obwohl es bislang keinen randomisierten Vergleich der beiden Vorgehensweisen gibt, deuten alle verfügbaren Daten darauf hin, dass die SLN-Biopsie hinsichtlich der Zuverlässigkeit der Vorhersage des Lymphknotenstatus der elektiven Neck Dissection nicht unterlegen ist [291].

Da die Treffsicherheit der SLN-Biopsie stark von der Art der sorgfältigen Durchführung abhängig ist, erfordert diese Methode eine besondere Expertise. Dies gilt insbesondere im Mundbodenbereich, weil sich hier aufgrund der Nähe des Tumors zu den ersten

Lymphknotenstationen der „uptake“ des SLN und des peritumoralen Injektionsbereichs überlagern kann („shine-through“-Effekt) und dadurch die Detektion des SLN fehleranfälliger ist. Im Mundbodenbereich wird sie deshalb nicht immer empfohlen [311] bzw. sollte bei unsicherer Detektion eine Level Ia/Ib-Ausräumung erfolgen. Bei Notwendigkeit eines transzervikalen Zugangs durch Resektion oder Rekonstruktion sollte ebenfalls der selektiven Neck Dissection der Vorzug gegeben werden.

In den bisherigen Ergebnissen ist die SLN-Biopsie aber hinsichtlich des Überlebens den konventionellen Ausräumungen bei kleinen Plattenepithelkarzinomen (T1/T2) gleichwertig [312, 313]. Hinsichtlich postoperativer Lebensqualität und Funktionalität ergeben sich Vorteile für die SLN-Biopsie [314], wie auch hinsichtlich niedrigerer Komplikationsraten [313].

8.15.	Konsensbasierte Empfehlung	neu 2020
<b>EK</b>	Die SLN-Biopsie kann bei frühen, transoral resektablen Mundhöhlenkarzinomen, die keinen transzervikalen Zugang im gleichen Eingriff erforderlich machen, angeboten werden.	
	Konsens	

8.16.	Konsensbasierte Empfehlung	neu 2020
<b>EK</b>	Bei positivem Sentinel-Lymphknoten und bei nicht sicherer Detektion soll eine komplettierende Neck Dissection durchgeführt werden.	
	Starker Konsens	

8.17.	Evidenzbasiertes Statement	geprüft 2020
Level of Evidence <b>3</b>	Der Erhalt des N. accessorius bei der Neck Dissection führt zu einer Verbesserung der Lebensqualität.	
	de novo: [315, 316]	
	Starker Konsens	

8.18.	Evidenzbasiertes Statement	geprüft 2020
Level of Evidence <b>3</b>	Die Ergebnisse einer modifizierten radikalen Neck Dissection können in ausgewählten Fällen bei bereits eingetretener Metastasierung mit denen einer radikalen Neck Dissection gleichwertig sein.	
	Leitlinienadaptation SIGN: [265, 317-322] de novo: [323-325]	
	Starker Konsens	

8.19.	Evidenzbasiertes Statement	geprüft 2020
Level of Evidence <b>3</b>	Die Ergebnisse einer selektiven Neck Dissection (Level I-III) in Kombination mit einer postoperativen Radiochemotherapie können in ausgewählten Fällen bei bereits eingetretener Lymphknotenmetastasierung denen einer modifizierten radikalen Neck Dissection mit postoperativer Radiotherapie gleichwertig sein.	
	Leitlinienadaptation SIGN: [326, 327] de novo: [328]	
	Starker Konsens	

8.20.	Evidenzbasiertes Statement	neu 2020
Level of Evidence <b>3</b>	Die Evidenz ist zum jetzigen Zeitpunkt nicht ausreichend, um eine klare Formulierung für eine Empfehlung zu einer Neck Dissection Level I-III (SOHND) anstelle einer Neck Dissection Level I-V bei invasivem Mundhöhlenkarzinom mit cN1 abzuleiten.	
	De novo: [281, 291, 329-334]	
	Starker Konsens	

8.21.	Konsensbasierte Empfehlung	neu 2020
<b>EK</b>	Bei Vorliegen einer cN1 oder N1 Subgruppe kann die selektive Neck Dissection lediglich bis Level III alternativ zu einer MRND bis Level V durchgeführt werden, sofern kein extranodales Wachstum vorliegt und die Neck Dissection mindestens ein Level kaudaler reicht, als das Level der LK-Metastasierung.	
	Starker Konsens	

8.22.	Evidenzbasiertes Statement	neu 2020
Level of Evidence <b>3</b>	Für das invasive Mundhöhlenkarzinom mit LK-Metastasierung in Level IIb-III ist, bezogen auf das Auftreten von LK-Rezidiven oder Überlebensraten, weder für die MRND (Level I-V) noch für die SOHND (I-III) eine Überlegenheit durch Studien ausreichend belegt.	
	De novo: [281, 291, 329-334]	
	Starker Konsens	

8.23.	Evidenzbasierte Empfehlung	geprüft 2020
Empfehlungsgrad <b>A</b>	Liegt klinisch ein Verdacht auf Lymphknotenbefall vor (cN+), soll eine angemessene Halslymphknotenausräumung, in der Regel eine modifizierte radikale Neck Dissection vorgenommen werden.	
Level of Evidence <b>3</b>	Leitlinienadaptation SIGN: [250, 265, 267, 317-322] de novo: [323-325]	
	Starker Konsens	

### Hintergrund

Einheitlicher Konsens besteht in der Literatur auch darüber, dass bei klinisch und radiologisch auffälligem Halsbefund eine in der Regel operative Behandlung erforderlich ist. Wenn die befallenen Lymphknoten fixiert oder nicht resektabel sind, kann die Radiochemotherapie die einzige therapeutische Option darstellen. Bei der histopathologischen Aufarbeitung von Neck Dissection - Präparaten der Stadien N2 und N3 konnten trotz vorausgegangener Radiochemotherapie in mehr als 30% residuale Tumorzellen gefunden werden, obwohl sich post radiationem klinisch eine komplette Remission gezeigt hatte [335-337].

Da bei klinisch auffälligem Lymphknotenbefund (cN+) das Risiko zusätzlicher okkulten Metastasen in klinisch unauffälligen Levels groß ist, kann eine lokale Ausräumung der betroffenen Lymphknotenregion allein nicht ausreichend sein. Es muss daher mindestens eine selektive Neck Dissection der Level I-IV oder eine modifizierte radikale oder radikale Neck Dissection vorgenommen werden [250, 267]. Allgemein wird für das Mundhöhlenkarzinom mit Befall der Level I-III die Wahrscheinlichkeit für eine Beteiligung des Levels IV mit 7-17% und des Levels V mit 0-6% angegeben [249, 257]. Dennoch wird auf das Risiko von "skip Metastasen" hingewiesen, die zu einem Befall von Level V führen können, obwohl keine Metastasierung in den Levels II -IV vorlag [301]. Bei klinisch auffälligem Halsbefund (cN+) ist in 5% [299] mit einem Befall des Level IIB zu rechnen, das somit in jedem Fall ausgeräumt werden sollte [298]. Mit steigender T-Kategorie, Befall mehrerer ipsilateraler Lymphknoten und höherem Grading steigt das Risiko einer kontralateralen Metastasierung [338, 339], insbesondere bei Karzinomen nahe der Mittellinie und bei Karzinomen des Mundbodens [300, 339]. In diesen Fällen ist daher eine elektive Ausräumung der Level I-III auf der kontralateralen Halsseite in Betracht zu ziehen [339].

Zahlreiche retrospektive und prospektive Studien wurden durchgeführt, um über das Ausmaß der Radikalität der Neck Dissection bei positivem Lymphknotenstatus entscheiden zu können. Bei vergleichbaren Tumor- und Lymphknotenstadien erbringt die modifizierte radikale Neck Dissection eine ebenso zuverlässige lokale Tumorkontrolle wie die radikale Neck Dissection [265, 317-325]. Der Erhalt nicht lymphatischer Strukturen, insbesondere des N. accessorius, führt zu einer Verbesserung der Lebensqualität [315]. Die Ausräumung des Levels V ist mit einem erhöhten Risiko einer Schädigung des N. accessorius und einer negativen Beeinflussung der Lebensqualität verbunden [316]. Auch konnte gezeigt werden, dass bei ausgewählten Patienten ohne lokal fortgeschrittenen Lymphknotenbefall eine selektive Neck

Dissection in Kombination mit einer postoperativen Radiochemotherapie eine ebenso zuverlässige Tumorkontrolle ermöglicht wie eine alleinige radikalere Halslymphknotenausräumung. Bei ausgewählten Patienten ohne lokal fortgeschrittenem Lymphknotenbefall ermöglicht eine selektive Neck Dissection in Kombination mit postoperativer Radiochemotherapie eine zuverlässige regionale Tumorkontrolle [326-328]. Eine Studie der selektiven Neck Dissection mit Ausräumung der Level I-III zeigte bei pN0 und pN+ - Befunden über einen Zeitraum von 38 Monaten keine Unterschiede in Bezug auf die lokale Tumorkontrolle, wenn es sich bei der pN+-Gruppe lediglich um singuläre und kleine Lymphknoten handelte [340]. Es liegt jedoch momentan keine ausreichende Evidenz vor, das Konzept einer selektiven Neck Dissection bei einem cN+ Befund allgemein zu empfehlen. Retrospektive Daten legen die Schlussfolgerung nahe, dass das Risiko eines lokalen Lymphknotenrezidivs mit histologisch bestätigter Größe des befallenen Lymphknotens von mehr als 3 cm (N2) sowie bei zwei oder mehreren befallenen Lymphknoten steigt [341]. Eine postoperative Radio- oder Radiochemotherapie reduziert in diesen Fällen das Rezidivrisiko am Hals signifikant [97, 247, 254, 258, 342, 343].

Im Hinblick auf die Frage, ob bei Patienten mit invasivem Mundhöhlenkarzinom mit N1-Subgruppe oder N1 bei mehr als 50% der Patienten eine Neck Dissection Level I-III (SOHND) einer Neck Dissection Level I-V (MRND) vorzuziehen sei, konnten fünf relevante Publikationen eingeschlossen werden [281, 329-332]. Die Ergebnisse der Studien zeigten leichte Vorteile der MRND gegenüber der SOHND hinsichtlich des Auftretens von LK-Metastasen, Auftretens eines lokoregionären Rezidivs, 3-Jahres-Überleben und dem Gesamtüberleben. In der Arbeit von Feng et al zeigte sich bei 2/11 Patienten der N1 SND Subgruppen ein Regionalrezidiv, von denen beide verstarben. In der CND Gruppe („comprehensive ND“) zeigte sich bei der N1 Subgruppe ein Regional- oder Lokoregionalrezidiv bei 3/29, wovon 2 verstarben. Bei Schiff et al. zeigten sich in der N1 SND Gruppe mit Radiatio bei 0/23 Patienten und bei N1 SND ohne Radiatio bei 2/24 Patienten ipsilaterale Lymphknotenmetastasen. In der N1 RND Gruppe mit Radiatio kam es bei 0/2 Patienten und bei N1 RND ohne Radiatio bei 0/1 Patienten ipsilaterale Lymphknotenmetastasen. Bei Shin et al. lag eine N1 Subgruppenanalyse ausschließlich für die Regionalrezidivrate vor. Hierbei zeigte sich bei 2/11 Patienten der N1 SND Subgruppen ein Regionalrezidiv, von denen beide verstarben. In der CND Gruppe zeigte sich bei der N1 Subgruppe ein Regional- oder Lokoregionalrezidiv bei 3/29, wovon 2 verstarben. In der Arbeit von Liao et al. ließen sich aus den erhobenen Daten Ergebnisse in der N1 Subgruppe für 123 mit einer SND und für 28 mit einer CND extrahieren. Es wurde eine 5 Jahresgesamtüberlebensrate von 51% und krankheitsbezogenen von 70% für die N1 SND Gruppe berichtet. Für die N1 CND Gruppe ergaben sich 5 Jahresgesamtüberlebensraten von 68% und krankheitsbezogenen von 81%. Die krankheitsfreie Überlebenszeit nach 5 Jahren betrug für die N1 SND Gruppe 64% und für die N1 CND Gruppe 77%.

Einschränkend ist jedoch zu erwähnen, dass es sich sämtlich um retrospektive Fallserien mit hohem Verzerrungsrisiko handelt (LoE 3). Dem gegenüber stehen andere Studien, laut derer eine modifizierte radikale Neck Dissection nicht als Standardtherapie anzusehen ist [344] und eine Dissection der Level I bis III in der Regel als ausreichend erachtet wird [345, 346], insbesondere wenn eine adjuvante Radio-/Radiochemotherapie angeschlossen wird. Die Entscheidung über das Ausmaß der Neck Dissection ist nicht nur von der Lymphknotenmetastase N1 a/b sondern auch von der Lage und der Kategorie des Primärtumors und der histopathologischen Besonderheit wie z.B. Lymphangiosis [347], perineurale Invasion oder Gefäßinvasion abhängig [348]. Die eingeschlossenen Studien legen zudem nahe, zwischen Level IV und V weiter zu differenzieren. Die Neck Dissection sollte sich jedenfalls nicht nur auf das Level der

manifesten Lymphknotenmetastase beziehen, sondern ein weiter kaudal davon gelegenes Level mit einbeziehen. Bei Befall der Level IIB und III ist eine Ausdehnung der Neck Dissection auf Level IV, jedoch nicht auf Level V indiziert [349].

Wurde bei den Kategorien N2 oder N3 eine Bestrahlung durchgeführt, die zu keiner kompletten Remission des Halslymphknotenbefundes geführt hat, kann eine nachgeholt Neck Dissection sowohl die lokoregionäre Tumorkontrolle als auch die Gesamtüberlebenszeit im Vergleich zur alleinigen Nachbeobachtung verbessern [350, 351]. Grundsätzlich konnte auch gezeigt werden, dass eine modifizierte radikale Neck Dissection im Anschluss an eine Radiochemotherapie im Sinne eines neoadjuvanten Behandlungskonzeptes unabhängig von der Ansprechrate der Radiochemotherapie das krankheitsfreie Überleben wie auch das Gesamtüberleben bei N2 und N3 Stadien, nicht aber bei N1 Stadien steigert [335]. Die Wahrscheinlichkeit einer erfolgreichen Salvage Neck Dissection bei bereits eingetretenem Lymphknotenrezidiv nach Radiochemotherapie ist allerdings gering [352]. Liegt ein kleiner Primärtumor, jedoch ein fortgeschrittener Lymphknotenbefund am Hals vor, ist es möglich, operativ lediglich eine adäquate Neck Dissection vorzunehmen und anschließend den Primärtumor wie auch den Hals zu bestrahlen, ohne einen Verlust der lokalen Tumorkontrolle in Kauf nehmen zu müssen [353, 354].

Die Frage, ob bei kleinem Primärtumor (pT1,pT2) mit einer Lymphknotenmetastase (pN1) und Fehlen weiterer Risikofaktoren eine adjuvante Radio(chemo)therapie empfohlen wird, ist in prospektiven Studien bisher nicht berücksichtigt worden. Die Ergebnisse einer prospektiven Multicenterstudie (DOESAK-pN1) liegen bisher nicht vor. Ein systematisches Review, das die Daten älterer retrospektiver Studien zusammenfasst, kommt zum Ergebnis, dass eine adjuvante Radiotherapie keinen Überlebensvorteil mit sich bringt [355]. Es findet sich lediglich eine Fall-Kontroll-Studie, in der zwar Vorteile für die adjuvante Radiotherapie bezüglich der lokoregionären Kontrolle, jedoch kein Unterschied im Gesamtüberleben beschrieben werden [356]. Eine andere retrospektive Studie beschreibt einen Überlebensvorteil bei adjuvanter RT in der Subgruppenanalyse der Patienten unter 70 Jahre, sowie bei pT2, nicht aber pT1 [357]. In einer weiteren retrospektiven Analyse wird der Effekt der adjuvanten RT bei pN1 eher in Frage gestellt [358].

Ein Nutzen von prophylaktischen Lymphknotendissektionen beim Lippenkarzinom ist gegenwärtig nicht belegt [359], und keines der Lymphknotenbehandlungskonzepte wurde bisher randomisiert prospektiv untersucht. Eine gesonderte S2k Leitlinie zum Lippenkarzinom ist in Vorbereitung (<https://www.awmf.org/leitlinien/detail/anmeldung/1/II/007-103.html>).

Einige Studien deuten allerdings darauf hin, dass ab etwa Tumorgroße T2 das Risiko für das Auftreten von Lymphknotenmetastasen signifikant steigt bzw. die Prognose sich deutlich verschlechtert [360-363], so dass spätestens ab T3 eine elektive Neck Dissection der Level I-III empfohlen werden sollte.

Ebenfalls bei high-risk Tumoren <T3 kann eine lokoregionäre Lymphknotenbehandlung erwogen werden. Als solche können Karzinome

- ab einer Tumordicke (Td) von 5 mm
- ab Differenzierungsgrad G3
- bei Vorliegen einer Desmoplasie
- bei perineuralem Wachstum
- bei Lymph- oder Blutgefäßinvasion
- bei Knocheninfiltration
- bei Immunsuppression

definiert werden [364-369].

Bei klinischem Verdacht auf Befall von regionären Lymphknoten (cN+) ist eine therapeutische Lymphadenektomie der jeweiligen Regionen geboten, sofern der Primärtumor operativ behandelt wird. Bei manifesten Lymphknotenmetastasen ist die regionäre Dissektion der Level I-V indiziert, in der Regel in der Form einer funktionserhaltenden modifizierten radikalen Neck Dissection (MRND).

Bei Rezidiven in der Lymphregion ist eine Re-Operation sinnvoll, sofern sie technisch ohne vitale Bedrohung für den Patienten durchführbar ist. Ist dies nicht der Fall oder gelingt nur eine R1-Resektion, ist eine Strahlenbehandlung in Erwägung zu ziehen.

Die Ergebnisse einer selektiven Neck Dissection (Level I-III) in Kombination mit einer postoperativen Radiochemotherapie können in ausgewählten Fällen bei bereits eingetretener Lymphknotenmetastasierung denen einer modifizierten radikalen Neck Dissection mit postoperativer Radiotherapie gleichwertig sein.



## 8.4. Rekonstruktion

8.24.	Evidenzbasierte Empfehlung	geprüft 2020
Empfehlungsgrad <b>A</b>	Rekonstruktive Maßnahmen sollen grundsätzlich Teil eines chirurgischen Konzeptes sein. Die Planung der Rekonstruktion soll unter Berücksichtigung der onkologischen Gesamtsituation erfolgen. Der Aufwand der Rekonstruktion soll durch die zu erwartende funktionelle oder ästhetische Verbesserung gerechtfertigt werden.	
Level of Evidence <b>3</b>	Leitlinienadaptation SIGN: [370-372]	
	Starker Konsens	

8.25.	Evidenzbasiertes Statement	geprüft 2020
Level of Evidence <b>3</b>	Die Rekonstruktion im Bereich der Mundhöhle mit mikrochirurgisch anastomosierten Transplantaten stellt eine bewährte Methode dar. In vielen Fällen ist die Technik des mikrovaskulären Gewebetransfers bereits im Rahmen der Tumorresektion indiziert, um eine sichere Defektdeckung zu erreichen.	
	Leitlinienadaptation SIGN: [370-380]	
	Starker Konsens	

8.26.	Konsensbasierte Empfehlung	neu 2020
<b>EK</b>	Die geplante knöcherne Rekonstruktion des Ober- und Unterkiefers kann CAD-/CAM-gestützt durchgeführt werden. Dies gilt vor allem bei komplexen (mehrsegmentigen) Defekten.	
	Konsens	

### Hintergrund

Als Folge der Entfernung des Primärtumors mit ausreichendem Sicherheitsabstand entstehen häufig Defekte, die rekonstruktive Maßnahmen erforderlich machen. Ziel dieser Maßnahmen ist der Erhalt - oder bei sekundärer Rekonstruktion die Wiederherstellung - der Kau-, Sprech- und Schluckfunktion sowie der Gesichtsästhetik. Rekonstruktive Verfahren umfassen lokale Lappenplastiken, die freie Haut-, Schleimhaut- oder Knochentransplantation, muskelgestielte Transplantate sowie den mikrovaskulären Gewebetransfer. Besonders für Defekte des Oberkiefers und den Orbitabereich bieten sich weiterhin die Defektprothetik und die Epithetik an.

Während sich die Indikation für eine sofortige Weichgewebsrekonstruktion häufig bereits aus der Notwendigkeit einer sicheren Defektdeckung ergibt, ist die Frage einer primären Knochenrekonstruktion noch umstritten. Anders als am Weichteilgewebe kann am Knochen der histologische Nachweis tumorfreier Resektionsränder intraoperativ

nicht erbracht werden, so dass bei später nachgewiesenem Tumorrest ein bereits eingebrachtes Knochentransplantat wieder entfernt werden muss. Obwohl gezeigt wurde, dass durch eine sofortige knöchernen Rekonstruktion die Lebensqualität der Patienten nach einer Kontinuitätsresektion des Unterkiefers erhalten werden kann [246], stellt die Überbrückungsplatte zum Ersatz des Unterkiefers, auch wegen ihrer einfachen Anwendbarkeit, weiterhin eine sinnvolle rekonstruktive Option dar. Die Rekonstruktionstechniken variieren abhängig von der anatomischen Lokalisation sowie der Belastbarkeit und dem Wunsch des Patienten. So konnte gezeigt werden, dass sich der muskelgestielte myokutane Pectoralis major - Lappen besonders für ältere, wenig belastbare Patienten eignet [372]. Es konnte jedoch keine randomisierte kontrollierte Multicenterstudie identifiziert werden, in der die Ergebnisse verschiedener Rekonstruktionstechniken prospektiv miteinander verglichen wurden. Allerdings besteht aus zahlreichen retrospektiven Fallserien Evidenz dafür, dass der mikrovaskuläre Gewebettransfer eine sichere und zuverlässige Technik darstellt, die sich besonders für die intraorale Rekonstruktion bewährt hat [370, 373-379]. In einer retrospektiven Fallserie mit 400 konsekutiven mikrochirurgisch anastomosierten Transplantaten wurde über einen vollständigen Transplantatverlust in weniger als 1%, eine partielle Nekroserate in 3% und eine perioperative Mortalität von 1,3% berichtet [371].

Im Rahmen der Tumorresektion beim Mundhöhlenkarzinom mit Knochenbeteiligung können ausgedehnte Defekte des Ober- und/oder Unterkiefers entstehen. Die knöchernen Rekonstruktion erfolgt üblicherweise mittels alloplastischem Material oder körpereigenem Knochen. Hierfür kann die Hilfe von CAD-/CAM-Techniken in Anspruch genommen werden. In den letzten Jahren wurde die virtuelle Planung vor allem für das mikrovaskuläre Fibulatransplantat etabliert [381-383]. Dabei werden Resektion und Rekonstruktion des Ober- und/oder Unterkiefers im Vorfeld virtuell geplant und Osteotomieschablonen hergestellt.

Weiterhin kann auch ein patientenspezifisches Implantat hergestellt werden. Diese Verfahren ermöglichen dem Behandler oft eine höhere Genauigkeit der Rekonstruktion mit besserer Funktion und ästhetischem Ergebnis [384-389]. Ob dies letztlich zu einer höheren Lebensqualität der Patienten führt, ist bislang wissenschaftlich nicht belegt.

## 8.5. Strahlentherapie

8.27.	Evidenzbasierte Empfehlung	geprüft 2020
Empfehlungsgrad <b>A</b>	Eine Unterbrechung der Strahlentherapie führt zu einer Verschlechterung der Tumorkontrolle und soll vermieden werden.	
Level of Evidence <b>2+</b>	Leitlinienadaptation SIGN: [390-392]	
	Starker Konsens	

8.28.	Konsensbasiertes Statement	geprüft 2020
<b>EK</b>	Bei einer alleinigen primären perkutanen Bestrahlung sollte eine alternative Fraktionierung (Hyperfraktionierung/Akzelerierung) gewählt werden	
	Starker Konsens	

### Hintergrund

Die konservative, kurativ intendierte Behandlung des Mundhöhlenkarzinoms besteht aus der Strahlentherapie oder aus der Kombination von Strahlentherapie und Chemotherapie. Die alleinige Chemotherapie wird beim Mundhöhlenkarzinom mit palliativer Intention eingesetzt.

Die Strahlentherapie macht sich ionisierende Strahlen zur Behandlung maligner Tumore zu Nutze. Ionisierende Strahlen können von extern auf den Tumor gerichtet (perkutan Strahlentherapie) oder nach Implantation von speziellen Kathetern im Nachladeverfahren (Afterloading: ferngesteuertes Einbringen eines radioaktiven Strahlers von außen) direkt in den Tumor eingebracht werden. Die Gesamtdosis der Strahlentherapie wird in der Regel in mehreren Einzeldosen entweder konventionell fraktioniert (1,8-2,0 Gy täglich, 5x/Woche), akzeleriert (>10 Gy/Woche) oder hyperfraktioniert (1,1-1,2 Gy, 2x täglich) verabreicht. Die auf den Tumor einwirkende Gesamtdosis der Strahlenbehandlung ist durch die Strahlentoleranz der umgebenden gesunden Gewebe limitiert, die trotz maximaler Gewebeschonung in das Bestrahlungsfeld mit einbezogen werden müssen. Zur Graduierung der strahlenbedingten Nebenwirkungen (Strahlentoxizitäten) auf das gesunde umgebende Gewebe sind verschiedene Klassifizierungen in Gebrauch [393-395], wobei in der Regel Grad 1 die mildeste und Grad 4 die stärkste Toxizität darstellt.

Die Strahlentherapie kann mit kurativer Intention (primäre radikale Strahlentherapie), zur Verbesserung der lokalen Tumorkontrolle nach oder vor chirurgischer Therapie (adjuvante oder neoadjuvante Strahlentherapie) sowie zur Linderung von tumorbedingten Symptomen (palliative Strahlentherapie) eingesetzt werden.

Der Effekt der Strahlentherapie auf den Tumor und die umgebenden gesunden Gewebe ist von der Gesamtdosis, der Einzeldosis und der gesamten Behandlungsdauer abhängig.

Bei der konventionellen Fraktionierung wird die Gesamtdosis von ca. 70 Gy auf tägliche Einzeldosen von 1,8 - 2 Gy fünfmal pro Woche verteilt. Modifikationen sind die Hypo- und Hyperfraktionierung sowie die akzelerierte Fraktionierung. Bei der Hypofraktionierung werden sehr viel höhere Einzeldosen als die üblichen 1,8 - 2 Gy in vorzugsweise palliativen Situationen verabreicht. Bei der Hyperfraktionierung wird mit geringeren, dafür aber zahlreicheren Einzeldosen bestrahlt; hierbei kann die Gesamtdosis erhöht werden. Während die wöchentliche Gesamtdosis von ca. 10 Gy bei der Hyperfraktionierung eingehalten wird, strebt man bei allen Formen der akzelerierten Bestrahlung eine höhere wöchentliche Gesamtdosis und somit eine Verkürzung der Gesamtbehandlungszeit an. Studien belegen, dass beide Modifikationen in der Behandlung von Kopf-Hals-Karzinomen im Vergleich zur konventionellen Fraktionierung zu einer verbesserten lokoregionären Tumorkontrolle, jedoch vorübergehend zu einer erhöhten Strahlentoxizität führen können [396-403].

Neuere Metaanalysen auf Grundlage randomisierter klinischer Studien und basierend auf individuellen Patientendaten zur alternativen Fraktionierung bei einer alleinig durchgeführten definitiven Bestrahlung (Hyperfraktionierung/Akzelerierung) [404, 405] zeigen neben einer verbesserten lokoregionären Kontrolle auch eine signifikante Verbesserung des Gesamtüberlebens im Vergleich zur konventionellen Fraktionierung. In der Subgruppenanalyse zeigt sich, dass insbesondere junge Patienten (< 50 Jahre) signifikant von einer alternativen Fraktionierung bezüglich des Überlebens profitieren.

Eindeutig nachgewiesen ist es, dass eine Verlängerung der Behandlungszeit, etwa durch Unterbrechung der Bestrahlung aufgrund von Komplikationen im Krankheitsverlauf, zu einer Verschlechterung der lokalen Tumorkontrolle führt [390, 391].

Um die Toxizität der Strahlentherapie zu verringern, gleichzeitig aber keine Verschlechterung der lokalen Tumorkontrolle oder des Gesamtüberlebens hinnehmen zu müssen, wurde die intensitätsmodulierte Strahlentherapie (IMRT) für Patienten mit Kopf-Hals-Karzinomen eingeführt. Das Ziel, durch Dosisreduktion an den Ohrspeicheldrüsen eine strahlenbedingte Xerostomie zu vermeiden, konnte in ersten Fallserien erreicht werden [406]. Auch in der Zweitbestrahlung, etwa zur Behandlung eines Rezidivtumors, kann die IMRT indiziert sein [407].

Es besteht keine gesicherte Evidenz dafür, dass die direkte Applikation der Strahlung durch eine implantierbare Bestrahlungsquelle (Brachytherapie) im Vergleich zur perkutanen Bestrahlung oder zur Operation bei Kopf-Hals-Karzinomen zu einer Verbesserung der lokalen Tumorkontrolle oder des Gesamtüberlebens führt. Allerdings liegen Fallserien vor, die für das Zungen- und Mundbodenkarzinom bei initialen Tumorstadien (T1, T2) eine lokale Tumorkontrolle nach 5 Jahren von 65-97% [240, 408-415] und bei fortgeschrittenen Karzinomen von 49-70% beschreiben [240, 410, 414, 416]. Als optimale Tumordosis werden 65 Gy angegeben [411], die zur Vermeidung von Nekrosen oder Knochenkomplikationen nicht überschritten werden sollen [416-418]. Eine Kombination der Brachytherapie mit der perkutanen Strahlentherapie ist möglich [419, 420]. Im Vergleich zur alleinigen perkutanen Strahlentherapie konnte bei dieser Kombination jedoch keine sichere Verbesserung der Lebensqualität erreicht werden [421].

## 8.6. Strahlentherapie in Kombination mit Chemotherapie

8.29.	Evidenzbasiertes Statement	geprüft 2020
Level of Evidence <b>1++</b>	Eine neoadjuvante oder adjuvante Chemotherapie hat beim Plattenepithelkarzinom der Mundhöhle in Verbindung mit der Operation keinen positiven Effekt.	
	Leitlinienadaptation SIGN: [422-424]	
	Konsens	

8.30.	Konsensbasierte Empfehlung	geprüft 2020
<b>EK</b>	Bei einer simultanen primären Radiochemotherapie sollte die Chemotherapie mit Cisplatin oder einer Cisplatin-haltigen Kombination erfolgen.	
	Starker Konsens	

8.31.	Evidenzbasierte Empfehlung	geprüft 2020
Empfehlungsgrad <b>A</b>	Bei Patienten mit fortgeschrittenem, nicht operablem und nicht metastasiertem Mundhöhlenkarzinom soll, besonders in den Altersgruppen bis 70 Jahren, eine primäre Radiochemotherapie einer alleinigen Strahlentherapie vorgezogen werden.	
Level of Evidence <b>1++</b>	Leitlinienadaptation SIGN: [422, 423]	
	Starker Konsens	

8.32.	Konsensbasierte Empfehlung	geprüft 2020
<b>EK</b>	Eine Radiochemotherapie soll nur an Einrichtungen stattfinden, an denen Strahlen- oder Chemotherapie-bedingte akute Toxizitäten erkannt und adäquat behandelt werden können.	
	Starker Konsens	

8.33.	Konsensbasierte Empfehlung	geprüft 2020
<b>EK</b>	Alternativ zu einer Radiochemotherapie kann eine Kombination der Strahlentherapie mit Cetuximab durchgeführt werden.	
	Starker Konsens	

## Hintergrund

Während für die alleinige Chemotherapie kein kurativer Effekt bei der Behandlung des Plattenepithelkarzinoms der Kopf-Hals-Region gefunden werden konnte, ist für die Kombination der Strahlentherapie mit der Chemotherapie ein Überlebensvorteil klar belegt worden [422, 423]. Dieser beträgt im Vergleich mit der alleinigen Strahlentherapie beim Mundhöhlenkarzinom 17% [423]. Es konnte gezeigt werden, dass der Effekt einer die Strahlentherapie begleitenden Chemotherapie besonders bei Patienten unter 60 Jahren gegeben ist und bei dieser Gruppe 22-24% sowie bei den 60-70-Jährigen noch 12% beträgt [422, 423].

Die Chemotherapie kann grundsätzlich neoadjuvant, adjuvant oder begleitend zu anderen Therapiemodalitäten erfolgen, in der Regel zur Strahlentherapie. Während bei der neoadjuvanten Therapie die Chemotherapie in den Wochen vor der Strahlentherapie oder Operation stattfindet, wird sie bei der adjuvanten Therapie erst nach erfolgter Bestrahlung oder Operation durchgeführt. Häufig wird die Chemotherapie begleitend zur Strahlentherapie, und zwar nach erfolgter operativer Behandlung durchgeführt (adjuvante Radiochemotherapie). Die alleinige Chemotherapie führt bei neoadjuvanter Applikation zu einem statistisch nicht signifikanten Überlebensvorteil von 2% nach 5 Jahren und zu keinem Effekt bei adjuvanten Behandlungskonzept [422, 423, 425, 426]. Es gibt somit keine Evidenz, die einen Nutzen einer neoadjuvanten oder adjuvanten Chemotherapie in Kombination mit einer Operation belegt [422-426]. Eine neoadjuvante Chemotherapie mit Cisplatin und 5-FU verbessert dagegen im Vergleich zu einer alleinigen lokoregionären Therapie (Operation) die 5-Jahres Überlebensrate bei Patienten mit nicht-metastasierenden Kopf-Hals-Karzinomen statistisch signifikant um 5% [422, 423].

Zum Zeitpunkt des Leitlinien-Updates konnten jedoch keine neuen Daten eruiert werden, die eine Empfehlung für eine neoadjuvante Radiotherapie oder Chemotherapie zulassen.

Wird die Chemotherapie begleitend zur Strahlentherapie durchgeführt, kommt es sowohl bei resektablen als auch bei nicht-resektablen Tumoren im Vergleich zur alleinigen Radiotherapie zu einer Verbesserung der 5-Jahres Gesamtüberlebensrate von 8% sowie zu einer verbesserten lokalen Tumorkontrolle von ebenfalls 8% [423]. Die Prognoseverbesserung durch eine die Strahlentherapie begleitende Chemotherapie wurde überwiegend bei der konventionellen, aber auch bei der modifizierten Strahlentherapie beschrieben [422, 423, 427].

Im Vergleich zu anderen Chemotherapeutika kommt dem Cisplatin hierbei die größte Bedeutung zu, da es im Vergleich zu einer Cisplatin enthaltenden Polychemotherapie ebenso effektiv wie seine alleinige Gabe ist, eine Polychemotherapie ohne Cisplatin jedoch zu signifikant schlechteren Ergebnissen führt [422, 423, 427].

Die durch die Kombination mit der Chemotherapie erzielten Überlebensvorteile werden jedoch von einer signifikanten Erhöhung der akuten Strahlentoxizität begleitet. So kommt es neben vermehrter nachteiliger Auswirkungen auf die Hämatologie zu einer Verstärkung der Mukositis [201, 208, 428-437] wie auch zu vermehrten Langzeitfolgen, besonders Zahnschäden [201, 438]. Diese verstärkten Nebenwirkungen wurden vermehrt bei Kombination mit der konventionellen Strahlentherapie gefunden [201, 434, 439-441]. Es ist deshalb zu empfehlen, dass eine Radiochemotherapie nur an Einrichtungen stattfindet, an denen Strahlen- oder Chemotherapie-bedingte akute Toxizitäten erkannt und adäquat behandelt werden können.

Für Patienten mit nicht resektablen, lokal fortgeschrittenen Plattenepithelkarzinomen der Kopf-Hals-Region zeigten erste Ergebnisse einer Phase III-Studie einen signifikanten Überlebensvorteil bei neoadjuvanter Cisplatin/5-FU und Doxetacel Vorbehandlung im Vergleich zu einer Cisplatin/5-FU Kombinationstherapie vor radikaler Strahlentherapie [434]. Eine ähnliche Studie zeigte ebenfalls eine signifikante Verbesserung der Gesamtüberlebensrate durch Zugabe von Doxetacel zu einer Cisplatin/5-FU - Induktionstherapie im Vergleich zur alleinigen Induktion mit Cisplatin und 5-FU, gefolgt von einer Radiochemotherapie mit Carboplatin [442].

In einer randomisierten Multicenterstudie wurde der Nutzen des gegen den EGF Rezeptor gerichteten monoklonalen Antikörpers Cetuximab in Kombination mit einer radikalen Strahlentherapie bei fortgeschrittenen Kopf-Hals-Karzinomen, jedoch ohne Einschluss von Mundhöhlenkarzinomen, untersucht. Hierbei ergab sich eine Verbesserung der lokalen Tumorkontrolle sowie des Gesamtüberlebens von 11 bzw. 10% im Vergleich zur alleinigen Strahlentherapie, ohne dass eine Zunahme der Strahlentoxizität festgestellt wurde [443]. Allerdings hatte die Gabe von Cetuximab bei 17% der Patienten akneiforme Hautveränderungen dritten Grades und bei 3% weitere, durch die Infusion bedingte Toxizitäten zur Folge.

8.34.	Konsensbasierte Empfehlung	neu 2020
<b>EK</b>	Bei Vorliegen einer pN1 Kategorie eines pT1 oder pT2 Plattenepithelkarzinoms kann die Indikation zur adjuvanten Radio(chemo)therapie angeboten werden.	
	Starker Konsens	

8.35.	Evidenzbasierte Empfehlung	geprüft 2020
Empfehlungsgrad <b>A</b>	Eine postoperative Radio- oder Radiochemotherapie soll bei fortgeschrittener T-Kategorie (T3/T4), knappen oder positiven Resektionsrändern, perineuraler Invasion, Gefäßinvasion und/oder Lymphknotenbefall erfolgen.	
Level of Evidence <b>1++</b>	Leitlinienadaptation SIGN: [263, 341-343, 444-447]	
	Konsens	

8.36.	Evidenzbasierte Empfehlung	geprüft 2020
Empfehlungsgrad <b>A</b>	Die postoperative Strahlentherapie soll konventionell fraktioniert werden und bei durchschnittlichem Risiko mit 54-60 Gy in 27-30 Fraktionen über 5,5-6 Wochen sowie bei Tumoren mit erhöhtem Rezidivrisiko mit 66 Gy in 33 Fraktionen über 6,5 Wochen erfolgen.	
Level of Evidence <b>1++</b>	Leitlinienadaptation SIGN: [342, 343, 447, 448]	
	Konsens	

8.37.	Evidenzbasierte Empfehlung	geprüft 2020
Empfehlungsgrad <b>B</b>	Die postoperative Strahlentherapie sollte möglichst früh begonnen werden und innerhalb eines Zeitraums von höchstens 11 Wochen nach der Operation beendet werden.	
Level of Evidence <b>2++</b>	Leitlinienadaptation SIGN: [25, 449]	
	Starker Konsens	

8.38.	Evidenzbasierte Empfehlung	geprüft 2020
Empfehlungsgrad <b>B</b>	Sofern die Indikation zu einer Radiotherapie gestellt wurde, sollte bei Patienten mit erhöhten histopathologischen Risikokriterien für ein Tumorrezidiv (Resektionsrand <5mm und/oder extrakapsuläres Tumorwachstum) nach erfolgter Tumorresektion die adjuvante Behandlung in Form einer Radiochemotherapie mit Cisplatin erfolgen.	
Level of Evidence <b>2++</b>	Leitlinienadaptation SIGN: [342, 343, 447, 450-452]	
	Starker Konsens	



8.39.	Evidenzbasierte Empfehlung	geprüft 2020
Empfehlungsgrad <b>0</b>	Patienten mit kleinen und zugänglichen Tumoren (T1/T2) der Mundhöhle können in ausgewählten Fällen durch eine interstitielle Brachytherapie behandelt werden.	
Level of Evidence <b>3</b>	Leitlinienadaptation SIGN: [240, 410, 414, 416]	
	Konsens	

### Hintergrund

Zur Indikationsstellung und Effektivität einer Radio- oder Radiochemotherapie für die Behandlung des Mundhöhlenkarzinoms sind zahlreiche Studien durchgeführt worden, aber es konnten keine randomisierten klinischen Studien gefunden werden, die eine Strahlentherapie oder Radiochemotherapie mit den Ergebnissen einer alleinigen Operation verglichen. Monozentrische Fallserien zeigen jedoch, dass kleine und oberflächliche Karzinome der Mundhöhle ebenso wie durch eine Operation auch durch eine Strahlentherapie geheilt werden können [204, 227, 240-242]. Ähnliches gilt für die Behandlung des klinisch unauffälligen Halses (cN0), bei der sich die Ergebnisse einer elektiven Neck Dissection in Bezug auf die lokale Tumorkontrolle nach 5 Jahren nicht signifikant von denen einer prophylaktischen Strahlentherapie unterscheiden [453]. Das Risiko einer Osteoradionekrose ist erhöht, wenn die Tumoren den Kieferknochen arrodieren [243, 244].

Während bei Initialstadien oder kleineren Mundhöhlenkarzinomen keine Indikation für eine Radiochemotherapie besteht, sollten fortgeschrittene operable Karzinome der Mundhöhle mit einer Kombination aus Operation und Radiochemotherapie behandelt werden [204, 205]. Entsprechend der Ergebnisse von zwei Multicenter Phase III-Studien zur adjuvanten Therapie fortgeschrittener Kopf-Hals-Karzinome wird nach der Subgruppenanalyse der Risikoprofile empfohlen, bei Vorliegen von Resektionsrändern unter 5 mm und bei extrakapsulärem Tumorwachstum die Radiochemotherapie mit Cisplatin vorzunehmen, sofern unter Berücksichtigung der Gesamtsituation eine Indikation für eine Strahlentherapie gestellt wurde [454].

Zur Frage, ob beim pT1/2 pN1 Plattenepithelkarzinom der Mundhöhle bei vollständiger Tumoresektion (R0) und ohne extrakapsuläre Ausbreitung die Indikation zur adjuvanten Radio/Radiochemotherapie besteht, konnten in einer systematischen de novo Recherche keine randomisierten kontrollierten Studien ab 1994 eingeschlossen werden. Eine von der DGMKG aufgelegte prospektive Studie zu dieser Fragestellung stand zum Zeitpunkt des LL-updates noch vor ihrer endgültigen Auswertung.

Nicht randomisierte Studien legen nahe, dass Patienten mit positiven Resektionsrändern und/oder Lymphknotenbefall in Bezug auf die lokale Tumorfreiheit und das Gesamtüberleben nach drei Jahren von einer adjuvanten Radiochemotherapie profitieren [455] und dass hierdurch das Risiko eines Lymphknotenrezidivs, besonders bei Patienten mit schlecht differenzierten Tumoren, reduziert wird [263, 341, 444-446].

Die postoperative, adjuvante Strahlentherapie schneidet im Vergleich zu einer neoadjuvanten Behandlung bezüglich der lokalen Tumorkontrolle bei Patienten mit

chirurgisch entfernten T2-T4-Karzinomen ohne Lymphknotenbefall signifikant besser ab [85, 456].

Unter Berücksichtigung der histopathologischen Tumoreigenschaften, die mit einem erhöhten Rezidivrisiko verbunden sind, wurden die Indikationen für eine Radio- oder Radiochemotherapie genauer definiert. Es konnte gezeigt werden, dass ein extrakapsuläres Wachstum von Lymphknotenmetastasen den wichtigsten Risikofaktor für ein Lokalrezidiv nach einer Neck Dissection darstellt [185, 187, 457-461]. Ebenfalls erhöhte lokale Rezidivraten finden sich bei knappen oder positiven Resektionsrändern, einem fortgeschrittenen Tumorstadium, jeglichem Lymphknotenbefall mit mehr als 3cm im Durchmesser, multiplem Lymphknotenbefall und bei Gefäß- oder Nervinfiltration [25, 179, 187, 457, 460-463]. Die lokoregionäre Tumorkontrolle ist dabei besonders in allen Fällen mit zwei oder mehr der genannten Risikofaktoren verschlechtert [226, 457, 458]. Während bei durchschnittlichem Risiko eine Dosis von 54-60 Gy in 27-30 Fraktionen, verteilt über 5 Tage/Woche als ausreichend angesehen wird, soll in den beschriebenen Fällen eines stark erhöhten Risikos für ein Tumorzidiv die adjuvante Strahlentherapie mit einer konventionellen Fraktionierung und mit nicht weniger als 57,6 Gy appliziert werden [447]. So kann bei einer knappen R0- oder einer R1-Resektion mit Dosen von mindestens 60 Gy eine lokale Tumorkontrolle von bis zu 92% erreicht werden [245]. Besonders bei extrakapsulärem Lymphknotenwachstum ist eine Dosiserhöhung auf mindestens 63 Gy in Fraktionierungen von 1,8 Gy oder ein Boost auf 66 Gy in 33 Fraktionen indiziert [342, 343, 447]. Eine postoperative akzelerierte Strahlentherapie bietet im Vergleich zur konventionellen Strahlentherapie keine Vorteile in Bezug auf die Gesamtüberlebensrate [25, 448]. Die Zeitspanne von der Operation bis zur Beendigung der Strahlentherapie beeinflusst die lokoregionäre Kontrolle und das Gesamtüberleben signifikant und sollte höchstens 11 Wochen betragen [25, 449].

Bei Patienten mit histopathologischen Kriterien für ein erhöhtes Rezidivverhalten soll nach Resektion des Mundhöhlenkarzinoms anstelle einer adjuvanten Strahlentherapie eine adjuvante Radiochemotherapie erfolgen, da die Kombination mit der Chemotherapie (Cisplatin) zu einer Verbesserung der lokalen Tumorkontrolle, des krankheitsfreien Überlebens sowie des Gesamtüberlebens führt [342, 343, 451, 464]. Dieser Effekt wirkt sich besonders nach R1-Resektionen und bei befallenen Lymphknoten mit extrakapsulärem Wachstum aus [452].

Es liegen keine randomisierten kontrollierten Studien vor, die das Ergebnis einer Brachytherapie mit einer perkutanen Bestrahlung bei Patienten mit Kopf-Hals-Karzinomen vergleichen. Die Evidenz für eine Indikation der Brachytherapie ergibt sich aus großen Fallstudien erfahrener Zentren.

Mit der interstitiellen Brachytherapie konnten bei Patienten mit Frühstadien eines Zungen- oder Mundbodenkarzinoms lokale Tumorkontroll-Raten nach 5 Jahren von 79-97% bei T1- und 65-8% bei T2 - Tumoren erzielt werden [240, 408-415]. Die 5-jährige lokale Tumorkontrolle war vergleichbar mit der alleinigen chirurgischen Resektion an denselben Zentren [240]. Die 5-jährige lokale Tumorkontrolle bei Patienten mit T3 - Mundhöhlenkarzinomen betrug 49-70% [240, 410, 414, 416].

Während eine Dosis von 65 Gy zu einer optimalen lokalen Kontrolle führte [411], hatte eine Dosiserhöhung lediglich eine Risikosteigerung für Komplikationen wie Nekrosebildung und Osteonekrosen zur Folge [416-418]. Eine Dosis-Rate von mehr als 0,55 Gy/Stunde und ein Quellenabstand von mehr als 15 mm erhöht das Risiko für Weichgewebs- und Knochennekrosen signifikant [413, 419, 420, 465].

## 8.7. Prävention und Behandlung strahlenbedingter Begleiterscheinungen

<b>8.40.</b>	<b>Evidenzbasiertes Statement</b>	<b>geprüft 2020</b>
Level of Evidence <b>3</b>	Es bestehen Hinweise dafür, dass mit der intensitätsmodulierten Strahlentherapie (IMRT) die Häufigkeit und der Schweregrad einer strahleninduzierten Xerostomie reduziert werden können.	
	Leitlinienadaptation SIGN: [406]	
	Starker Konsens	
<b>8.41.</b>	<b>Konsensbasierte Empfehlung</b>	<b>geprüft 2020</b>
<b>EK</b>	Patienten, die wegen eines Karzinoms im Bereich der Mundhöhle bestrahlt werden, sollen eine optimale Zahn- und Mundpflege erhalten.	
	Starker Konsens	
<b>8.42.</b>	<b>Konsensbasierte Empfehlung</b>	<b>geprüft 2020</b>
<b>EK</b>	Patienten sollen vor der Durchführung einer Radio-/Radiochemotherapie im Bereich der Mundhöhle zur Vermeidung einer Osteoradionekrose eine zahnärztliche Untersuchung und ggf. eine konservierende und/oder chirurgische Zahnsanierung erhalten.	
	Starker Konsens	
<b>8.43.</b>	<b>Konsensbasierte Empfehlung</b>	<b>geprüft 2020</b>
<b>EK</b>	Zu Beginn einer Strahlentherapie im Bereich der Mundhöhle soll eine Fluoridierungsschiene und bei Bedarf eine Distanzschiene angefertigt werden.	
	Konsens	

8.44.	Evidenzbasierte Empfehlung	geprüft 2020
Empfehlungsgrad <b>B</b>	Patienten, die wegen eines Karzinoms im Bereich der Mundhöhle bestrahlt wurden, sollte bei erhaltener Restfunktion der Speicheldrüsen dreimal täglich Pilocarpin oral angeboten werden, sofern keine Kontraindikationen vorliegen.	
Level of Evidence <b>1+</b>	Leitlinienadaptation SIGN: [466, 467]	
	Konsens	

### Hintergrund

Die Nebenwirkungen einer Radiatio werden durch die unvermeidbare Mitbestrahlung gesunder, den Tumor umgebender Nachbargewebe verursacht. Man unterscheidet akute Nebenwirkungen, die während oder unmittelbar nach der Strahlentherapie auftreten von späten Nebenwirkungen, die erst nach Monaten oder Jahren sichtbar werden.

Die wichtigste akute Nebenwirkung bei einer Bestrahlung und/oder Zytostatikabehandlung im Kopf-Hals Bereich ist die Mukositis, eine entzündliche, schmerzhaft Schädigung des Schleimhautepithels und der Submukosa des bestrahlten Aerodigestivtraktes. Zur Graduierung der strahlenbedingten Nebenwirkungen (Strahlentoxizitäten) auf das gesunde umgebende Gewebe sind verschiedene Klassifizierungen in Gebrauch [393-395], wobei in der Regel Grad 1 die mildeste und Grad 4 die stärkste Toxizität darstellt. Mit steigender Bestrahlungsdosis nimmt auch der Schweregrad der Mukositis zu, so dass die Nahrungsaufnahme mit Erreichen von Grad 3 oder Grad 4 erheblich eingeschränkt sein kann. Bestehen starke Schmerzen, ist häufig das Anlegen einer PEG-Sonde sowie auch wegen des erhöhten Risikos lokaler und systemischer Infektionen - eine stationäre Betreuung der Patienten erforderlich. Ähnlich wie die Schleimhaut kann auch die äußere Kopf-, Gesichts- und Halshaut vom akuten Strahlenschaden betroffen sein.

Zu den Spätschäden gehören die Schädigung der Zahnhartsubstanz und des Zahnhalteapparates. Bei der Behandlung des Mundhöhlenkarzinoms ist daher aus prophylaktischen Gründen eine frühzeitige zahnärztliche Betreuung essentiell, um bei geplanter oder zurückliegender Strahlentherapie dem sonst gehäuft auftretendem Zahnverlust oder einer Strahlenkaries entgegenzuwirken; hierzu gehört auch die Anfertigung einer Fluoridierungs- und ggf. einer Distanzschiene vor Beginn der Strahlentherapie [200, 201]. Weiterhin kommt es häufig zu einer ausgeprägten und dauerhaften Mundtrockenheit (Xerostomie), wenn die Speicheldrüsen, besonders die Ohrspeicheldrüse, im Strahlenfeld liegen. Diese Nebenwirkung kann durch die Technik der IMRT abgemildert werden. Als Folge der Xerostomie resultieren Sprech-, Schluck- und Geschmacksstörungen sowie durch den fehlenden Reinigungseffekt des Speichels eine weitere Schädigung der Zahnhartsubstanz. Eine gefürchtete Langzeitkomplikation ist die infizierte Osteoradionekrose, die in ca. 5% der bestrahlten Patienten auftritt und zum Teilverlust des Unterkiefers führen kann. Das Risiko einer Osteoradionekrose ist erhöht, wenn es zu einer Tumorarrosion am Unterkiefer gekommen ist und dieser somit im direkten Strahlenfeld liegt [243, 244, 468]. Die chirurgische Behandlung der infizierten Osteoradionekrose des Unterkiefers ist technisch anspruchsvoll und kann langfristig in der Regel nur durch einen mikrovaskulären Knochentransfer gelöst werden. Schließlich tritt als Spätfolge einer Strahlentherapie im Bereich der Kau- und

Schlundmuskulatur eine Fibrose ein, die zu einer Einschränkung der Schluckfunktion und der Mundöffnung (Trismus) führen kann.

Momentan liegen noch keine Studien vor, welche die Lebensqualität nach Radio- oder Radiochemotherapie ausführlich darstellen.

Zur Prophylaxe und Behandlung einer strahleninduzierten Mukositis gehört zunächst eine Basis-Mundpflege, die vom Patienten selbst, aber auch gemäß etablierter Mundpflegeprotokolle vom Pflegepersonal vorgenommen werden sollte. Die symptomatische Therapie beinhaltet vorwiegend eine suffiziente Schmerztherapie entsprechend der WHO-Richtlinien, beginnend mit topischen Analgetika bis hin zur Opioidtherapie. Der Einsatz von Benzidamin - Mundspüllösungen reduziert die Anzahl und den Schweregrad der Mundschleimhautläsionen und verringert den Schmerz der Mukositis [469-471]. In der größten der vorliegenden Studien wurde ein Behandlungsschema mit 4-8 mal täglichen Anwendungen einer 15 ml Spüllösung verwendet. Die Spülungen erfolgten bereits vor Beginn der Strahlenbehandlung, erstreckten sich kontinuierlich über den gesamten Bestrahlungszeitraum und wurden erst 2-3 Wochen nach Beendigung der Therapie abgeschlossen [469]. Die meisten Patienten dieser Studie waren mit einer konventionell fraktionierten Radiotherapie behandelt worden, so dass der Nutzen von Benzidamin im Falle einer Radiochemotherapie oder einer modifiziert fraktionierten Bestrahlung nicht sicher belegt werden kann. Es findet sich allerdings keine Evidenz für den Nutzen anderer Interventionen oder Substanzen zur Behandlung einer strahleninduzierten Mukositis [472-486].

Die durch Radio- oder Radiochemotherapie hervorgerufene akute und als Spätfolge einsetzende Xerostomie kann durch eine zeitgleich mit der Bestrahlung erfolgende Gabe von Amifostin signifikant reduziert werden [473]. Es liegen keine Hinweise darauf vor, dass hierdurch die Ansprechrate der Bestrahlung, die Rezidivrate nach 18 Monaten oder das Gesamtüberleben nach 24 Monaten beeinträchtigt wird [472, 474]. Unter der Gabe von Amifostin wurde Erbrechen signifikant häufiger als in einer Kontrollgruppe beobachtet, nicht jedoch Hypotonie oder Übelkeit [474]. Die Gabe von Amifostin für die Prävention der strahleninduzierten Xerostomie kann nicht außerhalb klinischer Studien empfohlen werden.

Um die Xerostomie zu verringern, gleichzeitig aber keine Verschlechterung der lokalen Tumorkontrolle oder des Gesamtüberlebens hinnehmen zu müssen, wurde die intensitätsmodulierte Strahlentherapie (IMRT) für Patienten mit Kopf-Hals-Karzinomen eingeführt. Das Ziel, durch Dosisreduktion an den Ohrspeicheldrüsen eine strahlenbedingte Xerostomie zu vermeiden, konnte in ersten Fallserien erreicht werden [406].

Die orale Applikation von Pilocarpin auf die mit Speicheldrüsen besetzte Mundschleimhaut während der Strahlentherapie führte im Vergleich zu einer Placebogruppe zu einer signifikant verbesserten Speichelflussrate nach drei Monaten [466]. Dieser Effekt hat sich jedoch nicht auf die Lebensqualität der Patienten ausgewirkt. Bei abgeschlossener konventionell fraktionierter Strahlentherapie und bereits bestehender Xerostomie, aber noch vorhandener Restfunktion einzelner Speicheldrüsen führte die orale Gabe von Pilocarpin (5-10 mg dreimal täglich) im Vergleich zu einer Placebogruppe zu einer signifikanten subjektiven Verbesserung der Mundtrockenheit und einem verringerten Bedarf an künstlichem Speichel [467]. Eine optimale Dauer der Pilocarpin-Applikation konnte nicht ermittelt werden.

Zur Prophylaxe und Behandlung des Strahlenschadens an der äußeren Haut im Kopf-Hals-Bereich konnten keine speziellen Angaben gefunden werden, da die meisten

Studien Bestrahlungen im Brustbereich einbeziehen. Es konnte keine Evidenz für die Annahme gefunden werden, dass das Waschen während der Strahlentherapie die akute strahleninduzierte Hauttoxizität erhöht [487]. Die prophylaktische Anwendung von Aloe Vera Gel oder wässrigen bzw. Sucralfat enthaltenden Cremes reduziert nicht die Häufigkeit oder den Schweregrad der akuten Hauttoxizität [488-490]. In einer kleinen randomisierten klinischen Studie reduzierte CAVILON™ No-sting Barrier Film (3M®) die Dauer der feuchten Hautabschuppung im Vergleich zu einer 10%igen Glycerin Creme [488]. Die Evidenz dieser Studie reicht jedoch nicht aus, eine spezifische Intervention für die Prävention oder die Behandlung des strahlenbedingten Hautschadens zu empfehlen.

## 8.8. Behandlung des lokoregionären Rezidivs

Der häufigste Grund für eine erfolglose primäre Tumorbehandlung und in der Folge ein tumorbedingtes Versterben ist das lokoregionäre Tumorrezidiv; es tritt beim Mundhöhlenkarzinom in zirka einem Fünftel der Patienten auf. Als kurativ intendierte therapeutische Optionen stehen in diesen Fällen die erneute Operation (Salvage-OP) oder/und die Radio- oder Radiochemotherapie zur Verfügung.

Die Entscheidung über das geeignete Vorgehen beim lokalen Tumorrezidiv sollte auf der Basis der individuellen Situation des Patienten getroffen werden, wobei das Stadium des Tumorrezidivs und seine potentielle Resektabilität, die vorausgegangene Behandlung, die wahrscheinliche Effektivität der Therapie in Abwägung ihrer Risiken und ihrer Auswirkungen auf die Lebensqualität, die allgemeine körperliche Verfassung und nicht zuletzt der Wunsch des Patienten berücksichtigt werden muss. Die Therapieentscheidung soll hierbei nach histologischer Rezidivsicherung und einem Re-Staging vom interdisziplinären Team des Tumorboards getroffen werden. Die Patienten und ihre Angehörigen sollen ausführlich über die Behandlungsrisiken und die Erfolgsaussichten der erneuten chirurgischen oder konservativen Therapie, auch in Bezug auf eine Dauerheilung, informiert werden, besonders auch unter Würdigung der zu erwartenden Lebensqualität. Bei der Entscheidungsfindung soll auch die Möglichkeit einer palliativen Therapie erwogen werden.

8.45.	Evidenzbasierte Empfehlung	geprüft 2020
Empfehlungsgrad <b>B</b>	Eine Salvage-Operation sollte bei allen Patienten mit einem resektablen lokoregionären Rezidiv nach vorausgegangener Strahlentherapie oder Operation in Erwägung gezogen werden. Der Eingriff sollte nur durch ein erfahrenes chirurgisches Team mit umfangreichen Möglichkeiten der Rekonstruktion und in einer Einrichtung mit einer geeigneten intensivmedizinischen Einrichtung durchgeführt werden.	
Level of Evidence <b>3</b>	Leitlinienadaptation SIGN: [491, 492]	
	Starker Konsens	

8.46.	Konsensbasierte Empfehlung	neu 2020
<b>EK</b>	Bei einem negativen FDG-PET-Befund und nicht-nekrotischen Lymphknoten in der anatomischen Bildgebung nach primärer RCTx kann auf eine Salvage-Lymphknotendissektion verzichtet werden.	
	Konsens	

8.47.	Evidenzbasierte Empfehlung	neu 2020
Empfehlungsgrad <b>B</b>	Bei bereits bestrahlten Patienten mit einem nicht-resektablen lokoregionären Rezidiv sollte eine Zweitbestrahlung mit ggf. kurativer Intention in Betracht gezogen werden. Die Bestrahlung sollte nur in einer Einrichtung mit adäquater Expertise und idealerweise innerhalb einer klinischen Therapiestudie erfolgen.	
Level of Evidence <b>3</b>	Leitlinienadaptation SIGN: [493-498]	
	Starker Konsens	

### Hintergrund

Für die chirurgische Behandlung des Tumorrezidivs nach vorausgegangener Bestrahlung von Larynx-, Pharynx- oder Mundhöhlenkarzinomen wurde in einer Metaanalyse großer retrospektiver Fallserien eine 5-Jahres - Überlebensrate von insgesamt 39% und speziell für das Mundhöhlenkarzinom von 43,4% ermittelt [491]. Das krankheitsfreie Überleben nimmt dabei mit steigendem Stadium des Tumorrezidivs ab [132, 491], wobei eine Korrelation des Behandlungserfolges zum ursprünglichen Tumorstadium nicht gefunden werden konnte. Ebenfalls gab es keine Korrelation zwischen dem krankheitsfreien Überleben nach Salvage-Therapie und der ursprünglichen, primär angewendeten Behandlungsmodalität [491]. Bei einer Salvage-Operation eines Tumorrezidivs variieren die angegebenen Komplikationsraten von 39-53%, von denen 18,5-27% als signifikante Komplikationen eingestuft wurden und in 3,2-5,2% einen letalen Ausgang hatten [491, 492]. Mit steigenden Tumorstadien wurde eine erhöhte Anzahl von Komplikationen festgestellt [492]. Es besteht keine ausreichende Evidenz für die Annahme, dass die Komplikationsraten von Salvage-Operationen bei zuvor bestrahlten Patienten höher sind als im nicht bestrahlten Kollektiv [491, 492]. Abhängig vom Tumorstadium, nicht jedoch der Lokalisation des Rezidivs, erlangte dabei die Hälfte der Patienten ihre präoperative Lebensqualität zurück [491].

Eine wichtige therapeutische Option besteht in einer Radio- oder Radiochemotherapie, die mit einer hohen Tumordosis erfolgen kann, wenn zuvor ausschließlich chirurgisch behandelt wurde. Eine Indikation für dieses Vorgehen ist besonders dann gegeben, wenn das Rezidiv nicht resektabel erscheint oder die Operation zu einer nicht hinnehmbaren Beeinträchtigung der Lebensqualität führen würde. Auch wenn die Rezidivregion bereits vorbestrahlt wurde kann die Möglichkeit einer erneuten Bestrahlung bestehen. Es wurden keine randomisierten Studien gefunden, die bei fortgeschrittenem Tumorrezidiv im Kopf-Hals Bereich das Gesamtüberleben oder die Lebensqualität nach erneuter

Bestrahlung, Salvage - Operation oder palliativer Chemotherapie miteinander verglichen haben.

Loo et al. [499] untersuchten eine Kohorte von 34 Patienten mit einem Kopf-Hals-Tumor und cN2-Status, welche vor und 3 Monate nach der (sequenziellen) Radiochemotherapie (N=27 gleichzeitige Cisplatin-Chemotherapie, N=19 IMRT) eine FDG-PET/CT-Untersuchung erhalten hatten. Eine Lymphknotendisektion wurde nur bei Patienten mit erhöhter FDG-PET-Avidität durchgeführt. Die mediane Nachbeobachtungszeit betrug 39,1 Monate. Nur ein Patient hatte einen FDG-PET-positiven Lymphknoten-Befund, welcher sich als falsch positiv herausstellte. Der negative Vorhersagewert betrug 100%.

In einer prospektiv randomisierten Studie wurde die FDG-PET/CT-gestützte Nachsorge mit einer geplanten Lymphknotendisektion bei radiochemotherapierten Patienten mit nodal fortgeschrittenem (cN2/N3) Kopf-Hals-Tumor verglichen [500]. Nach einer medianen Nachbeobachtungszeit von 36 Monaten betrug das 2-Jahres-Gesamtüberleben der insgesamt 564 eingeschlossenen Patienten 84,9% in der bildgestützten Nachsorge-Gruppe (N=54 Lymphknotendisektionen) und 81,5% in der Gruppe mit Lymphknotendisektion (N=221).

Bei Patienten mit kleinen, früh erkannten Rezidiven (T1N0 und T2N0) oder Zweitkarzinomen im Bereich einer bereits bestrahlten Region führt eine alleinige Brachytherapie mit 60 Gy zu einer lokalen Tumorkontrolle von 69-80% und einem Gesamtüberleben von 30% nach 5 Jahren [493, 494]. Eine erneute Radio- oder Radiochemotherapie wird häufig angeboten, wenn es sich um ein nicht resektables Rezidiv handelt und somit keine andere Möglichkeit einer kurativ intendierten Behandlung besteht. In zahlreichen kleineren Studien mit selektiertem Patientengut wurden 5-Jahres Überlebensraten zwischen 9 und 20% und lokale Tumorkontrollraten von 11-48% beschrieben [495-498]. Hierbei war die Tumorkontrolle signifikant besser, wenn die Zweitbestrahlung mit mehr als 50 Gy durchgeführt werden konnte [495, 496, 498]. Die lokalen Nebenwirkungen auf das gesunde Gewebe sind in 9-18% mit schwerwiegenden Strahlenspätchäden verbunden [497, 501, 502]. In großen Fallserien wurden nach einer Zweitbestrahlung in 41% eine Fibrose der Halsmuskulatur, in ebenfalls 41% Mundschleimhautnekrosen, in 30% Trismus und in 11% letale Komplikationen beschrieben [495]. Eine schwerwiegende akute Strahlentoxizität ist bei über 80-jährigen Patienten wahrscheinlicher, besonders bei Zweitbestrahlungen am Hals [502]. Es gibt Hinweise darauf, dass die IMRT zur Verbesserung des therapeutischen Index einer Zweitbestrahlung beitragen kann [407].



## 8.9. Palliative und palliativmedizinische Behandlung

8.48.	Konsensbasierte Empfehlung	geprüft 2020
<b>EK</b>	Patienten mit einem unheilbaren Tumorleiden, jedoch einem guten Allgemein- und Leistungszustand sollen einer palliativen platinbasierten Chemotherapie in Kombination mit Cetuximab zugeführt werden. Bei Patienten mit reduziertem Allgemeinzustand sollte eine Monotherapie erwogen werden. Eine exzessive Toxizität durch eine Kombinations-Chemotherapie sollte vermieden werden.	
	Konsens	

8.49.	Evidenzbasierte Empfehlung	geprüft 2020
Empfehlungsgrad <b>0</b>	Bei Patienten mit einem inkurablen Mundhöhlenkarzinom kann eine palliative Strahlentherapie in Erwägung gezogen werden.	
Level of Evidence <b>3</b>	Leitlinienadaptation SIGN: [503]	
	Starker Konsens	

8.50.	Evidenzbasierte Empfehlung	geprüft 2020
Empfehlungsgrad <b>0</b>	Bei Patienten mit einem inkurablen Mundhöhlenkarzinom können palliative chirurgische und/oder radiologisch-interventionelle Maßnahmen zur Verbesserung Tumor-assoziiertes Komplikationen in Erwägung gezogen werden.	
Level of Evidence <b>3</b>	Leitlinienadaptation SIGN: [504-509]	
	Starker Konsens	

### Hintergrund

Das Mundhöhlenkarzinom muss als unheilbar angesehen werden, wenn

- das lokoregionäre Tumorwachstum so weit fortgeschritten ist, dass eine Resektion aus anatomischen und/oder funktionellen Gründen nicht mehr möglich und auch von einer Strahlentherapie kein kurativer Effekt mehr zu erwarten ist,
- der Allgemeinzustand des Patienten so stark reduziert ist, dass eine chirurgische Therapie unmöglich und auch die Durchführung einer Strahlentherapie ausgeschlossen ist,
- der Patient nach bereits erfolgter radikaler chirurgischer oder konservativer Therapie ein lokoregionäres Rezidiv erlitten hat und eine Salvage Therapie

(Rettungsoperation, Zweitbestrahlung) aus operationstechnischen oder strahlenbiologischen Gründen nicht mehr möglich ist,

- Fernmetastasen vorhanden sind.

Patienten mit einem nicht mehr heilbaren Tumorleiden haben vielfältige physische und psychische Begleitprobleme, die eine zusätzliche Herausforderung für die Behandlung darstellen. Aus diesem Grund sollten diese Patienten frühzeitig einer professionell durchgeführten supportiven Therapie zugeführt werden.

8.51.	Evidenzbasierte Empfehlung	neu 2020
Empfehlungsgrad <b>A</b>	Der gegen den PD-1-Rezeptor gerichtete Antikörper Pembrolizumab soll bei Patienten mit PD-L1-exprimierenden Tumor- und Immunzellen (CPS $\geq 1$ ) als first line Monotherapie oder in Kombination mit Platin und 5-Fluorouracil eingesetzt werden.	
Level of Evidence <b>1+</b>	[510]	
	Konsens	

8.52.	Evidenzbasierte Empfehlung	neu 2020
<b>EK</b>	Bei Patienten, die pathologisch keine PD-L1 exprimierenden Tumor- oder Immunzellen (CPS<1) aufweisen, sollte der gegen den EGRF Rezeptor gerichtete Antikörper Cetuximab bei Patienten in gutem Allgemeinzustand, die sich nicht mehr für eine Lokaltherapie qualifizieren, in der Palliativsituation als first line Therapie in Kombination mit Platin (vorzugsweise Cisplatin) und 5-Fluorouracil (EXTREME-Schema) eingesetzt werden.	
	Starker Konsens	

8.53.	Konsensbasierte Empfehlung	neu 2020
<b>EK</b>	Nach 4-6 Zyklen dieser Kombination soll bei nichtprogredienter Erkrankung bei PD-L1 positiven Patienten eine Erhaltungstherapie bis zum Progress mit Pembrolizumab bzw. bei PD-L1 negativen Patienten mit Cetuximab erfolgen.	
	Starker Konsens	

8.54.	<b>Konsensbasierte Empfehlung</b>	<b>neu 2020</b>
<b>EK</b>	Nach Versagen einer platinhaltigen Erstlinientherapie mit Cetuximab soll eine Zweitlinientherapie mit einem Checkpoint-Inhibitor gemäß Zulassungsstatus durchgeführt werden.	
	Starker Konsens	

8.55.	<b>Konsensbasierte Empfehlung</b>	<b>neu 2020</b>
<b>EK</b>	Nach Versagen einer platinhaltigen Erstlinientherapie mit Pembrolizumab kann eine Zweitlinientherapie mit einem Taxan, ggf. in Kombination mit Cetuximab, durchgeführt werden.	
	Konsens	

8.56.	<b>Konsensbasierte Empfehlung</b>	<b>neu 2020</b>
<b>EK</b>	Nach Versagen einer Erstlinientherapie mit Pembrolizumab als Monotherapie kann eine Zweitlinientherapie mit Platin/5-FU und Cetuximab durchgeführt werden.	
	Starker Konsens	

8.57.	<b>Konsensbasierte Empfehlung</b>	<b>neu 2020</b>
<b>EK</b>	Eine Kombination aus mehreren Immuntherapien kann nicht im klinischen Alltag empfohlen werden und sollte weiter in klinischen Studien geprüft werden.	
	Starker Konsens	

8.58.	<b>Konsensbasierte Empfehlung</b>	<b>neu 2020</b>
<b>EK</b>	Eine Schnittbildgebung (z. B. CT) sollte unter laufender palliativer Systemtherapie je nach Therapielinie und Dynamik der Erkrankung alle 6 bis 12 Wochen erfolgen.	
	Starker Konsens	

Obwohl die palliative Chemotherapie eine wichtige Behandlungsoption darstellt, liegen keine randomisierten prospektiven Multicenterstudien vor, die eine Evidenz für eine verbesserte Lebensqualität mit dieser Maßnahme im Vergleich zu einer alleinigen supportiven Therapie nachweisen können. Weiterhin existiert keine Studie, die den Vorteil einer bestimmten palliativen Chemotherapie belegt.

Bei Patienten mit einem fortgeschrittenen, rezidierten oder metastasierten Kopf-Hals Karzinom können mit einer palliativ intendierten Chemotherapie Ansprechraten von 10-35% erzielt werden [511-515]. Patienten mit einem unheilbaren Tumorleiden, jedoch

einem guten Allgemein- und Leistungszustand sollen einer palliativen platinbasierten Chemotherapie in Kombination mit Cetuximab zugeführt werden. Bei Patienten mit reduziertem Allgemeinzustand sollte eine Monotherapie erwogen werden. Eine exzessive Toxizität durch eine Kombinations-Chemotherapie sollte grundsätzlich vermieden werden. In einer Studie mit hochdosiertem Cytarabin in Kombination mit Cisplatin/5-FU wurde über eine Ansprechrate von 57% berichtet [516]. Es konnte eindeutig belegt werden, dass besonders Patienten mit einem besseren Allgemein- und Leistungszustand von einer palliativen Chemotherapie profitieren [514].

Es wurde gezeigt, dass eine alleinige Chemotherapie mit Cisplatin im Vergleich zu einer Behandlung mit Methotrexat zu einer längeren Überlebenszeit führt, aber eine höhere Toxizität aufweist [511]. Obwohl die Ansprechrate einer palliativen Chemotherapie durch eine Kombination verschiedener Zytostatika verbessert werden kann, gibt es keine Evidenz für eine verlängerte Überlebenszeit [511-514, 517]. Die Verbesserung der Ansprechrate durch eine Kombinations-Chemotherapie wird von einer erhöhten hämatologischen und auch allgemeinen Toxizität begleitet [512-514]. Während die Kombination von Cisplatin und Paclitaxel bei dreistündiger Paclitaxel-Infusion sich weder in ihrer Toxizität noch in der Ansprechrate oder der erreichten Überlebenszeit von der Kombination aus Cisplatin und 5-FU unterscheidet [517], ist eine 24-stündige Paclitaxel-Infusion mit einer exzessiv erhöhten hämatologischen Toxizität verbunden [518].

Die Kombination des monoklonalen EGFR-Antikörpers Cetuximab mit Platinderivaten und 5-Fluorouracil gilt seit 10 Jahren aufgrund der Daten der randomisierten Phase III-Studie EXTREME als Standardtherapie in dieser Situation [519]. Diese Dreier-Kombination zeigte als erste überhaupt gegenüber Platin in Kombination mit 5-FU eine signifikant gesteigerte Ansprechrate, progressionsfreies- und Gesamtüberleben (10,1 vs 7,4 Monate mit einer HR von 0.8) und war somit in allen Effektivitätsparametern positiv. Bei der Subgruppenanalyse zum Gesamtüberleben dieser Studie zeigte sich bei den 88 Patienten mit Mundhöhlenkarzinom der größte Benefit im Vergleich zu den anderen Tumorlokalisationen Oro-/Hypopharynx und Larynx mit einer HR von 0,42, sodass das EXTREME-Protokoll für Mundhöhlenkarzinome besonders zu empfehlen ist [519]. Der Gesamtüberlebensvorteil bestätigte sich auch in der Langzeitnachbeobachtung dieser Studie mit einer Nachbeobachtungszeit von mehr als 5 Jahren [520]. Zudem konnte die Lebensqualität im Verlauf der Therapie bei allenfalls unwesentlicher Zunahme der Toxizität verbessert und die tumorbedingten Symptome reduziert werden [519, 521]. Die Erhaltungstherapie mit Cetuximab war gut verträglich in dieser Phase-III-Studie [522]. Ein prädiktiver Biomarker zur Selektion der Patienten für diese Therapie ließ sich bis heute nicht identifizieren [522, 523].

Weitere EGFR-Antikörper wie Panitumumab und Zalutumumab oder der VEGF-Antikörper Bevacizumab konnten die Daten der EXTREME-Studie nicht erreichen bzw. übertreffen oder waren zu toxisch, sodass Cetuximab der einzige zugelassene EGFR-Antikörper in Kombination mit platinhaltiger Chemotherapie in der palliativen Erstlinien-Therapie des rezidivierten oder metastasierten Plattenepithelkarzinoms der Kopf-Hals-Region (r/mSCCHN) ist.

Auch Tyrosinkinaseinhibitoren wie Gefitinib, Erlotinib und Afatinib konnten weder als Monotherapie noch in Kombination mit Chemotherapie einen signifikanten Nutzen in der palliativen systemischen Behandlung des r/mSCCHN nachweisen.

Daher gab es lange keinen Therapiestandard nach Progression unter bzw. nach der platinhaltigen Erstlinientherapie, insbesondere nach Progression unter dem EXTREME-Protokoll. In dieser palliativen Zweitliniensituation wurden in der Vergangenheit

aufgrund von Phase II/III-Daten Taxane, Methotrexat oder Cetuximab eingesetzt. Bei mehr als 6 Monaten Abstand zur vorausgegangenen platinhaltigen Erstlinien-Kombination wurde auch eine erneute Platin-Therapie (ggf. auch als Kombination) in Erwägung gezogen.

Genau in diesem Setting stehen nun Daten zur Wirkung von Immuntherapien zur Verfügung. Hierbei wurden nahezu alle Daten in der palliativen Systemtherapie aus Studien generiert, in denen das Mundhöhlenkarzinom nur ein Teil der eingeschlossenen Patienten beinhaltete. Die Check-Mate-141 ist eine randomisierte Phase-III-Studie zu Nivolumab, einem monoklonalen Antikörper gegen PD1, bei Patienten mit r/mSCCHN und Progress unter/nach platinhaltiger Chemotherapie innerhalb von 6 Monaten. Im Verhältnis 2:1 wurden insgesamt 361 Patienten, davon 48% mit Mundhöhlenkarzinom, randomisiert gegen den Kontrollarm, der entweder aus Docetaxel, Methotrexat oder Cetuximab bestand je nach Ermessen des Studienzentrums. Bezüglich des primären Endpunktes Gesamtüberleben zeigte sich die Überlegenheit der Immuntherapie (Nivolumab) gegenüber dem Kontrollarm mit einer medianen Überlebenszeit von 7,5 vs 5,1 Monaten (HR 0.70  $p=0,01$ , HR 0.73 für Mundhöhlenkarzinome) bei einer Verdopplung der Gesamtüberlebensrate nach 1 Jahr (36,0 vs 16,6 %) [524]. Dies bestätigte sich auch nach 2 Jahren Nachbeobachtung mit 16,9 vs 6,0 % [525]. Die Remissionsrate mit Nivolumab war höher (13,3 vs 5,8%), jedoch konnte das progressionsfreie Überleben nicht verbessert werden (im Median 2,0 vs 2,3 Monate, HR 0.89  $p=0.32$ ). Bei den 78 Patienten mit Progress unter bzw. innerhalb von 6 Monaten nach einem kurativen platinhaltigen Therapieansatz zeigte sich dieser Benefit von Nivolumab gegenüber dem Kontrollarm [526]. Da in diesem somit palliativen Erstliniensetting nicht gegen eine platinhaltige Kombination und schon gar nicht gegen das EXTREME-Schema verglichen wurde, bleibt der Stellenwert von Nivolumab in dieser Situation unklar. In den 2-Jahres-Follow-Up-Daten zeigte sich, dass sowohl die HPV+ als auch HPV- von der Immuntherapie mit Nivolumab profitieren, ebenso die PD-L1+ (Tumor-Proportion-Score TPS >1%) als auch die negativen mit Trend zu den PD-L1+ [525]. Bei TPS > 50% (ca. 20 % der Patienten) ist dieser Vorteil im Gesamtüberleben am größten (HR 0,32). Zudem spricht die deutlich niedrigere Rate an schweren Nebenwirkungen (13,1 vs 35,1 %), die nur unwesentlich erhöhte Rate an immunvermittelten Nebenwirkungen und die verbesserte Lebensqualität und Symptomkontrolle unter laufender Therapie und danach für den Einsatz von Nivolumab als Zweitlinientherapie unter bzw. nach Versagen einer platinhaltigen Chemotherapie [524].

In einer großen Phase III-Studie mit 882 Patienten [510] wurde die Gabe von Pembrolizumab allein oder in Kombination mit Chemotherapie gegen Cetuximab mit Chemotherapie für das rezidierte oder metastasierte Plattenepithelkarzinom im Kopf-Hals-Bereich untersucht. Hierbei betrug die Subgruppe von Patienten mit Mundhöhlenkarzinom ca. 30 %. Pembrolizumab allein zeigte gegenüber Cetuximab in Kombination mit Chemotherapie in einer Population mit einem CPS score von 20 ein verbessertes Gesamtüberleben von 14,9 versus 10,7 Monaten. Bei einem CPS von 1 betrug der Überlebensvorteil 2 Monate. In Kombination mit Chemotherapie verbesserte Pembrolizumab in der Gesamtpopulation das Überleben gegenüber Cetuximab mit Chemotherapie um 2,3 Monate (13,0 versus 10,7 Monate), wobei bei den Patienten mit einem CPS score von 20 ein Vorteil von 3,7 Monaten und bei denen mit einem CPS score von 1 ein solcher von 3,2 Monaten erreicht wurde. Weder Pembrolizumab allein oder in Kombination mit Chemotherapie verbesserte das progressionsfreie Überleben. Nebenwirkungen mit dem Grad 3 oder schlechter traten in 55% der nur mit Pembrolizumab behandelten Patienten auf (164 von 300) und betrug bei Kombination mit Chemotherapie 85% (235 von 276 Patienten). Dies entsprach der Häufigkeit von Nebenwirkungen bei der Gruppe der mit Cetuximab in Kombination mit Chemotherapie

behandelten Patienten (83%). Letale Nebenwirkungen bei Gabe von Pembrolizumab ergaben sich in 8% (alleinige Gabe) bzw. in 12% (in Kombination mit Chemotherapie) sowie in 10% bei Gabe von Cetuximab in Kombination mit Chemotherapie (siehe für weitere Details das Evidenzprofil im Leitlinienreport).

Regelmäßige Schnittbildgebungen sollten bei Patienten mit r/mSCCHN unter laufender Therapie alle 12 Wochen erfolgen, bei Zeichen eines klinischen Progresses alle 6 Wochen, um rechtzeitig einen Therapiewechsel auf eine effektive 2. Linientherapie vornehmen zu können.

Ebenso wie für die Chemotherapie liegen auch für die palliative Strahlentherapie keine evidenzbasierten Studien vor, die eine Effektivität dieser Behandlungsmodalität beim inkurablen Kopf-Hals Karzinom belegen können. In klinischen Studien konnten keine Empfehlungen für eine optimale Dosierung oder einen optimalen Zeitplan einer palliativen Strahlentherapie ermittelt werden.

In einer klinischen Studie an 505 Patienten mit einem inkurablen Kopf-Hals Karzinom führte eine kurzfristige palliative Strahlentherapie mit 20 Gy in 5 Fraktionen über 5 Tage bei 55% der Patienten zu einer anhaltenden Symptomverbesserung [503].

Eine palliativ intendierte chirurgische Intervention kann gerechtfertigt sein, wenn durch eine Verringerung der Tumormasse eine Symptomverbesserung, besonders eine Schmerzreduktion, eine Verringerung von Blutungen oder eine Verbesserung der Atmung erwartet werden kann. Auch für palliativ-chirurgische Maßnahmen konnten keine Studien identifiziert werden, die ihre Evidenz in Bezug auf Lebensverlängerung oder eine Verbesserung der Lebensqualität zeigten.

Kleinere retrospektive Studien und klinische Erfahrungen legen nahe, dass palliativ-chirurgische und interventionell-radiologische Maßnahmen wie eine Tracheostoma-Anlage, die Tumorreduktion mittels Laser, die Embolisation, die perkutane endoskopische Gastrostomie (PEG-Anlage) und Nervblockaden eine feste Rolle beim Management spezifischer Tumor-assoziiertes Probleme haben. Ihre Indikation kann gegeben sein bei einer Verlegung der oberen Atemwege, für das Debridement von nekrotisch zerfallenen, bakteriell besiedelten Tumormassen, bei Blutungen, Dysphagie und Schmerzen [504-509].

## 9. Nachsorge und Rehabilitation

### 9.1. Nachsorge

9.1.	Konsensbasierte Empfehlung	geprüft 2020
<b>EK</b>	Als maximale Nachsorgeintervalle sollten auch bei Beschwerdefreiheit für das 1. und 2. Jahr 3 Monate und das 3. bis 5. Jahr 6 Monate eingehalten werden. Für jeden Patienten sollte ein risikoadaptierter Nachsorgeplan erstellt werden. Lebensqualität und Schmerzen sollten regelmäßig erfragt werden. Nach dem 5. Jahr sollten die üblichen Früherkennungsmaßnahmen zur Anwendung kommen.	
	Starker Konsens	

#### Hintergrund

Wesentlicher Bestandteil der gesamten Therapie ist eine regelmäßige Tumornachsorge, die bei Bedarf interdisziplinär mit dem mitbetreuenden Radioonkologen und Hals-Nasen-Ohrenarzt sowie in Kommunikation mit dem niedergelassenen betreuenden Fachkollegen erfolgen sollte. Die Bedeutung der Tumornachsorge wird aus der Tatsache erkennbar, dass es bei ca. einem Fünftel der Patienten mit einem Mundhöhlenkarzinom zu einem lokalen Tumorrezidiv kommt, welches in 76% innerhalb der ersten zwei Jahre auftritt; auch im dritten Jahr nach abgeschlossener Primärbehandlung entwickeln sich noch 11% der Rezidive [527]. Hauptziel der Tumornachsorge ist somit die sorgfältige Untersuchung der Mundhöhle und des Halses zum Ausschluss erneut wachsender Tumore, die nach den Ergebnissen einer retrospektiven Studie nur in 61% zu Symptomen führen, also von 39% der Patienten nicht bemerkt werden [527]. Ein weiterer Nutzen der Tumornachsorge ist die Erkennung metachroner Zweittumoren im Bereich des oberen Aerodigestivtraktes und der Lunge, die mit einem ähnlichen Risikoprofil wie das Mundhöhlenkarzinom einhergehen und in 4-33% der Patienten mit Karzinomen der Mundhöhle und des Pharynx auftreten [157-159].

Weiterhin ist die Beurteilung des funktionellen Folgezustandes (Kau-, Sprech- und Schluckfunktion), des Schmerzstatus und der Notwendigkeit rehabilitativer (Logopädie, Schlucktraining) oder supportiver Maßnahmen (Schmerztherapie, Ernährungstherapie, Physiotherapie, Lymphdrainage) Aufgabe der Tumornachsorge. Insbesondere bei Patienten mit inkurablem Tumorleiden, aber auch bei funktionellen oder ästhetischen Beeinträchtigungen ist zu prüfen, ob die Notwendigkeit einer psychosozialen Betreuung gegeben ist. Wenn im Rahmen der Tumorsektion auf primäre rekonstruktive Maßnahmen verzichtet wurde und Behinderungen der Sprech-, Schluck- und Kaufunktion bestehen, kann während der Nachsorgesprechstunde die Möglichkeit einer sekundären Rekonstruktion erörtert werden, sofern kein Anhalt eines aktiven Tumorgeschehens besteht. Ähnliches gilt für die Frage der kaufunktionellen Rehabilitation durch prothetische oder implantologische Maßnahmen.

Es sollte während der Tumornachsorge die gesundheitsbezogene Lebensqualität regelmäßig standardisiert beobachtet und erfragt werden. Hierbei kann unter Umständen der Bedarf einer Psychoonkologie rechtzeitig erkannt und diesbezüglich eine Therapie eingeleitet werden [528].

Auch die allgemeine Lebensqualität der Patienten und ihre psychosoziale Verfassung sollten während der gesamten Nachsorge beobachtet und hinterfragt werden. Es kann als gesichert gelten, dass 2-3 Monate nach der Diagnose eine schwere depressive Verstimmung auftritt und sich, sofern kein Rezidiv eintritt, die Lebensqualität anschließend langsam und kontinuierlich verbessert [529, 530]. Aufgrund dieser psychologischen Belastungen und auch der Tatsache, dass Funktionen wie Essen, Trinken, Sprechen, Speichelfluss, Geschmack, Geruch sowie auch das Sexualleben nicht mehr die Qualität wie vor der Erkrankung haben, benötigen die Patienten nicht selten soziale und psychologische Unterstützung [531].

Als maximale Nachsorgeintervalle gelten auch bei Beschwerdefreiheit für das 1. und 2. Jahr 3 Monate und das 3. bis 5. Jahr 6 Monate. Nach dem 5. Jahr sollten die üblichen Früherkennungsmaßnahmen zur Anwendung kommen. Bei besonderer Risikokonstellation oder akut aufgetretenen Beschwerden können in Zusammenarbeit mit den betreuenden Fachkollegen auch häufigere Untersuchungen notwendig werden. Nähere Informationen zum Vorgehen bei bekannten Vorläuferläsionen der Mundschleimhaut sind der entsprechenden Leitlinie zu entnehmen (AWMF 007-092).

Die bei jedem Nachsorgetermin notwendigen Untersuchungen sind die sorgfältige und systematische Inspektion und Palpation der gesamten Mundhöhle, des Oropharynx und des Halses. Einfach zu erhebende und nützliche Hinweise auf das eventuelle Vorliegen eines Tumorrezidivs sind auch durch Erfragen von Schmerzen und Gewichtsverlust eruierbar [532, 533]. Eine kostengünstige und direkt durchführbare Maßnahme zur Kontrolle der Halslymphknoten stellt die Ultraschalluntersuchung dar. Zur Kontrolle des Lokalbefundes und zur Detektion möglicher Zweittumoren sollte eine CT oder MRT während der ersten zwei Jahre in Abständen von 6 Monaten und anschließend bis zum fünften Jahr alle 12 Monate durchgeführt werden. Besteht aufgrund dieser Untersuchungen ein weiter abzuklärender Verdacht auf ein lokoregionäres Rezidiv, eine Fernmetastasierung oder einen Zweittumor kann die Durchführung einer PET in Erwägung gezogen werden [156, 534]. Um eine Verfälschung der Bildgebung zu vermeiden, sollte die Probeentnahme aus der suspekten Region erst nach der Bildgebung erfolgen. Es besteht keine Evidenz dafür, dass regelmäßige Thorax-Röntgenaufnahmen oder die Bestimmung von Tumormarkern im Serum einen Nutzen in der Tumornachsorge haben [338, 535-538]. Auch eine prophylaktische Gabe von  $\beta$ -Carotin hat sich als nicht gerechtfertigt erwiesen [539].

Der HPV-Status des Tumors und des Patienten sollte keinen Einfluss auf die Tumornachsorgeintervalle haben [540]. Bei hohem Rezidivrisiko wird eine Intensivierung der Tumornachsorge in den ersten zwei Jahren auf ein 6-bis 8-wöchiges Intervall empfohlen. Für die folgenden drei Jahre können die Kontrollen im 3-monatlichen Turnus erfolgen [541]. Weiterhin kann die Nachsorge bei hohem Rezidivrisiko über den üblichen 5-Jahres-Rahmen bzw. die darauffolgenden Früherkennungsmaßnahmen hinaus ausgeweitet werden. Als Faktoren für ein besonders hohes Rezidivrisiko gelten:

- Die ersten zwei Jahre nach Auftreten eines Tumor- oder eines Lymphknotenrezidivs [541, 542]
- Patientenalter unter 45 Jahren bei Erstdiagnose [543]
- Fortgeführte Exposition zu Risikofaktoren wie Tabak oder Alkohol [544]
- Tumordicke  $\geq 5$  mm [545, 546]
- Perineurale Invasion [546-550]
- Hohe T-Klassifikation (T3 + T4) [548, 551-553]
- Hohe pN-Klassifikation (ab N2) [548, 550, 552]
- Extrakapsuläre Ausbreitung [554]



- Verhornungsgrad des Primärtumors [554]
- Hoher LNR (Lymph node ratio: Verhältnis von positiven zu negativen Lymphknoten) [550, 551, 555, 556]

## 9.2. Kaufunktionelle Rehabilitation

9.2.	Evidenzbasierte Empfehlung	geprüft 2020
Empfehlungsgrad <b>B</b>	Patienten, die wegen eines Mundhöhlenkarzinoms operiert und/oder bestrahlt worden sind, sollten eine Wiederherstellung ihrer Kaufähigkeit durch eine kaufunktionelle Rehabilitation durch Implantat- bzw. konventionell prothetische Versorgung erhalten. Weiterhin sollte bei diesen Patienten eine regelmäßige zahnärztliche Überwachung erfolgen. Zahnärztlich-chirurgische Maßnahmen sollten bei diesen Patienten durch mit diesem Krankheitsbild erfahrene Fachkollegen vorgenommen werden.	
Level of Evidence <b>3</b>	Leitlinienadaptation SIGN: [200, 201, 557-560]	
	Konsens	

9.3.	Evidenzbasiertes Statement	geprüft 2020
Level of Evidence <b>3</b>	Die infizierte Osteoradionekrose der Kiefer stellt eine schwerwiegende Behandlungskomplikation dar. Es besteht keine Evidenz für einen Effekt einer alleinigen hyperbaren Sauerstofftherapie zur Prophylaxe oder Behandlung dieser Komplikation. Die hyperbare Sauerstofftherapie kann in Verbindung mit chirurgischen Maßnahmen zur Prophylaxe oder Behandlung einer Osteoradionekrose sinnvoll sein.	
	Leitlinienadaptation SIGN: [243, 244, 468, 561-564]	
	Konsens	

### Hintergrund 9.2.

Es ist gut belegt, dass Patienten mit einem Karzinom im Bereich der Mundhöhle in etwa 90% auch unter Karies, Parodontalerkrankungen oder einer Infektion der Mundschleimhaut leiden [565], sich der Notwendigkeit einer zahnärztlichen Behandlung aber oft nicht bewusst sind [566]. Weiterhin ist bekannt, dass es besonders nach Strahlentherapie zu teilweise erheblichen Schädigungen der Zahnhartsubstanz und des Parodontiums kommt und Komplikationen nach Zahnextraktionen (Wundheilungsstörungen, infizierte Osteoradionekrose der Kiefer) ein erhebliches Problem darstellen können [200, 201]. Es ist deshalb dringend erforderlich, diese Patienten einer professionellen zahnärztlichen Kontrolle zu unterziehen und jegliche Interventionen am bestrahlten Kiefer ausschließlich durch entsprechend geschulte Fachkollegen mit chirurgischer Expertise durchführen zu lassen [200]. Auch unter den optimalen Bedingungen einer kontinuierlichen zahnärztlichen Betreuung kann die Führbarkeit der Patienten problematisch sein, denn 51% von ihnen brechen die Nachsorge im Laufe der Zeit ab [200].

Da Patienten nach einer tumorbedingten Zahn- und/oder Kieferteilentfernung kaufunktionell behindert sind und eine signifikant geringere Lebensqualität aufweisen

als prothetisch versorgte Patienten [557], ist die Organisation der dentalen Rehabilitation eine wichtige Aufgabe der Tumornachsorge. Die prothetische Versorgung kann dabei aufgrund der postoperativ veränderten Anatomie problematisch sein und erfordert nicht selten ein besonderes Engagement des Behandlers. Obwohl die Insertion dentaler Implantate in den verbliebenen Kieferknochen oder in mikrovaskulär anastomosierte Knochentransplantate zu einer erheblichen Erweiterung der prothetischen Möglichkeiten geführt hat, muss mit einer erhöhten Implantat-Verlustrate im bestrahlten Knochen - besonders bei Rauchern - gerechnet werden [558, 559]. Es gibt keine ausreichende Evidenz für ein am besten geeignetes prothetisches Vorgehen bei Patienten, die wegen eines Mundhöhlenkarzinoms operiert und/oder bestrahlt worden sind [560].

Zur Frage der Implantatversorgung nach Bestrahlung der Kopf-Hals-Region wird auf die S3-Leitlinie "Implantat-Versorgung zur oralen Rehabilitation in Zusammenhang mit Kopf-Hals Bestrahlung" (AWMF 007-089) verwiesen.

### **Hintergrund 9.3.**

Die schwerwiegendste Komplikation für Patienten, die wegen eines Karzinoms im Bereich der Mundhöhle oder des Oropharynx eine Radio- oder Radiochemotherapie erhalten haben, stellt die infizierte Osteoradionekrose des Kieferknochens dar. Ihre durchschnittliche Inzidenz wird mit 5% angegeben [468]. Das Risiko einer Osteoradionekrose steigt noch weiter an, wenn eine Bestrahlung wegen einer Tumordinvasion in den Kieferknochen vorgenommen wurde [243, 244]. Am häufigsten betroffen ist die Molarenregion des Unterkiefers, und oft ist der infizierten Osteoradionekrose eine Zahnextraktion vorausgegangen [468]. Die Strahlentherapie eines Tumorrezidivs mit Gesamtdosen über 60 Gy ist, oft in Verbindung mit einer Chemotherapie, in 20% der Fälle für eine infizierte Osteoradionekrose verantwortlich [561, 567-569]. Die Behandlung dieser Komplikation reicht von einer systemischen Antibiotikatherapie über die Abtragung des infizierten Knochens und eine Sequestrotomie bis hin zur Kontinuitätsresektion des betroffenen Kieferabschnittes, wobei die anschließende Rekonstruktion aufgrund vorausgegangener Operationen und Bestrahlungen technisch anspruchsvoll ist [561, 568, 569]. Es liegt keine ausreichende Evidenz für den Nutzen einer hyperbaren Sauerstofftherapie zur Prävention oder Behandlung einer Osteoradionekrose vor. Eine multizentrische Fallkontrollstudie zeigte keinen Nutzen einer hyperbaren Sauerstofftherapie bei Patienten mit Osteoradionekrose, wenn sie ohne weitere chirurgische Interventionen erfolgte [562]. Ein systematisches Review ergab eine nur schwache Evidenz für einen Effekt einer hyperbaren Sauerstofftherapie zur Verhinderung einer Osteoradionekrose nach Zahnextraktionen [563]. Es besteht Evidenz für den Nutzen einer hyperbaren Sauerstofftherapie, wenn sie zusätzlich im Rahmen einer Operation oder rekonstruktiven Maßnahme eingesetzt wird [561, 563]. Trotz klinischer Beobachtungen, dass eine hyperbare Sauerstofftherapie die Verlustrate zahnärztlicher Implantate reduzieren kann [559], ergab ein systematisches Review keine Evidenz für oder gegen den Nutzen einer solchen Maßnahme [564].

## 9.3. Sprech- und Schluckrehabilitation

9.4.	Evidenzbasierte Empfehlung	geprüft 2020
Empfehlungsgrad <b>B</b>	Patienten mit Kau-, Sprech- und Schluckstörungen sollten eine adäquate funktionelle Therapie erhalten. Die Patienten sollten bereits vor Behandlungsbeginn bei entsprechend qualifizierten Therapeuten vorgestellt werden, wenn als Folge der geplanten chirurgischen oder konservativen Maßnahmen Kau-, Schluck- und/oder Sprechstörungen zu erwarten sind.	
Level of Evidence <b>2+</b>	Leitlinienadaptation SIGN: [570-575]	
	Starker Konsens	

9.5.	Evidenzbasierte Empfehlung	geprüft 2020
Empfehlungsgrad <b>B</b>	Patienten mit einer Dysphagie sollten einer adäquaten Diagnostik, z.B. einer hochfrequenten Fluoroskopie mit Kontrastmittel oder einer fiberoptischen Endoskopie zugeführt werden.	
Level of Evidence <b>2+</b>	Leitlinienadaptation SIGN: [573, 574]	
	Starker Konsens	

9.6.	Evidenzbasierte Empfehlung	geprüft 2020
Empfehlungsgrad <b>B</b>	Patienten, die wegen eines Mundhöhlenkarzinoms Probleme bei der Nahrungsaufnahme und beim Sprechen haben und/oder eine Radio/Radiochemotherapie erhalten, sollten vor, während und nach der Behandlung Zugang zu einem mit diesem Krankheitsbild erfahrenen Logopäden haben.	
Level of Evidence <b>2+</b>	Leitlinienadaptation SIGN: [576]	
	Starker Konsens	

### Hintergrund

Zur Beurteilung von tumor- oder behandlungsbedingten Beeinträchtigungen des Sprech-, Sprach- und Schluckvermögens sollten Logopäden, Phoniater und/oder Physiotherapeuten herangezogen werden [570].

Jeder Patient, der aufgrund einer Kau-, Transport- und Schluckstörung unfähig ist, sich ausreichend mit fester oder flüssiger Kost zu ernähren oder eine adäquate Trinkmenge

einzuhalten (Dysphagie), unterliegt einem signifikanten Ernährungsrisiko. Eine unbehandelte oder schlecht kontrollierte Dysphagie verringert die Lebensqualität, behindert die zielgerechte Behandlung des Tumors und kann zu lebensbedrohlichen Komplikationen, etwa einer Aspirationspneumonie, führen [571]. Das Aspirationsrisiko wurde für Patienten mit einem Mundhöhlenkarzinom mit 14% angegeben [572]. Nach Abschluss einer Bestrahlung im Kopf-Hals Bereich bleiben 17–36 % der Patienten auf eine Sonde angewiesen, und 10-15% versterben in 3-5 Jahren an einer Aspiration [577]. Patienten, die wegen eines fortgeschrittenen Karzinoms im Kopf-Hals-Bereich eine Radio-Chemotherapie erhalten haben, erleiden zu ca. einem Drittel eine Aspirationspneumonie [576]. Die Prophylaxe dieser Komplikation gehört zu den wichtigsten Aufgaben der Dysphagiebehandlung [571]. Eine Modifikation der Kopf- und Körperhaltung während des Schluckens kann beispielsweise die Aspirationsgefahr deutlich verringern [571]. Die Schlucktherapie sollte daher von adäquat ausgebildeten Logopäden vorgenommen werden [572] [573].

Diagnostisch kann zur Abklärung des Aspirationsrisikos vor Behandlungsbeginn eine hochfrequente Fluoroskopie oder eine Endoskopie durchgeführt werden [573].

Die Fluoroskopie hat sich auch zur Beurteilung des Risikos einer Aspirationspneumonie bei Patienten, die eine Radio-Chemotherapie erhalten haben, als hilfreich erwiesen [576]. Gleichzeitig kann mit dieser Methode eine Rezidivdiagnostik erfolgen [572]. Ebenso ist die fiberoptische endoskopische Evaluation des Schluckvorganges ein geeignetes Hilfsmittel zur Diagnostik einer Dysphagie. Sekretbildungen und Verschleimungen im Larynx/Pharynx können visualisiert und bewertet werden. Die fiberoptische endoskopische Evaluation kann für eine gezielte Behandlungsplanung eingesetzt werden. Diese Methode ist kostengünstig und stellt eine zuverlässige Alternative zur Fluoroskopie dar [574].

Ziel der Sprech- und Schluckrehabilitation ist es, die Beweglichkeit der verbliebenen Schleimhautstrukturen und der Strukturen der Mundhöhle, z. B. Zunge, auf das erreichbare Optimum zu bringen und bei Trägern einer Trachealkanüle ein strukturiertes Trachealkanülen-Management durchzuführen. Hierdurch sollen Voraussetzungen für eine bestmögliche Kommunikation und Nahrungsaufnahme geschaffen werden. Speziell nach einer Glossektomie oder anderen großen Resektionen hat sich die Logopädie als hilfreich erwiesen [575].

Verschiedene Autoren empfehlen, die Phasen der oralen Nahrungskarenz so kurz wie möglich zu halten, da bereits eine 2-wöchige Unterbrechung der oralen Nahrungsaufnahme negative Folgen haben kann [578]. Aus diesem Grunde sollte ein Therapiebeginn möglichst bereits ca. 14 Tage vor Einsetzen der Radio/Radiochemotherapie angestrebt werden [579]. Patienten, die sich vor der Radio/Radiochemotherapie wieder oral ernähren können, halten durch die regelmäßigen oralen Bewegungen die Strukturen während der Bestrahlung elastisch.

Eine Lymphdrainage kann nach Beendigung der Radio/Radiochemotherapie zur Behandlung eines fazialen oder zervikalen Lymphödems sinnvoll sein. Diese Behandlung sollte mit ausreichendem zeitlichen Abstand zur Tumorthherapie erfolgen und nur von auf diesem Gebiet erfahrenen Behandlern durchgeführt werden.

## 9.4. Ernährungstherapie

9.7.	Evidenzbasierte Empfehlung	geprüft 2020
Empfehlungsgrad <b>B</b>	Patienten, die tumor- oder behandlungsbedingt dem Risiko einer Malnutrition ausgesetzt sind, sollten frühzeitig eine professionelle Ernährungsberatung und Ernährungstherapie erhalten.	
Level of Evidence <b>2+</b>	Leitlinienadaptation SIGN: [580-585]	
	Starker Konsens	

### Hintergrund

Frühzeitige Maßnahmen zur Sicherung einer ausreichenden Ernährung, entweder durch Anlage einer PEG-Sonde oder einer nasogastralen Ernährungssonde, sowie eine weitergehende kontinuierliche Ernährungsberatung und Diätmodifikation bei Schluckstörungen tragen wesentlich zum Behandlungserfolg und zur Lebensqualität bei Patienten mit Kopf-Hals-Karzinomen bei. In einem retrospektiven Review konnten Faktoren identifiziert werden, nach denen Patienten eine professionelle Ernährungsberatung und Ernährungsunterstützung benötigen [581]. Dies sind:

- Alkoholabusus
- Beteiligung der Zungenwurzel
- Pharyngektomie
- Rekonstruktionen mit Pectoralis major-Lappen
- Strahlentherapie
- fortgeschrittenes Tumorwachstum und
- schlecht differenzierte Tumoren

Die Ernährung über eine PEG-Sonde hat sich als sicher und effektiv erwiesen, jedoch liegt keine Evidenz für den richtigen Zeitpunkt einer PEG-Anlage vor [582, 583]. Eine prophylaktische PEG-Anlage wird empfohlen, wenn eine intensive Radio(-Chemo)-Therapie geplant ist [584]. Im Vergleich zur nasogastralen Ernährungssonde, die einen das Schluck- und Sprechvermögen beeinträchtigenden Fremdkörper darstellt, wird die PEG-Sonde wegen ihres höheren Tragekomforts als angenehmer bewertet, obwohl sie häufiger mit einer persistierenden Dysphagie und einer vermehrten Notwendigkeit pharyngo-ösophagealer Dilatationen einhergeht [585]. Weitere Informationen zur Ernährungstherapie sind in der S3-Leitlinie "Parenterale Ernährung" (AWMF 073-018) enthalten.

## 9.5. Psychosoziale Beratung und Betreuung

9.8.	Konsensbasierte Empfehlung	geprüft 2020
<b>EK</b>	Patienten mit einem Mundhöhlenkarzinom soll eine psychosoziale Betreuung durch Sozialarbeiter angeboten werden.	
	Starker Konsens	

9.9.	Konsensbasierte Empfehlung	geprüft 2020
<b>EK</b>	Zur Gewährleistung einer Kontinuität der psychoonkologischen Betreuung nach der stationären Behandlung sollen Patienten mit einem Mundhöhlenkarzinom über weiterführende ambulante und nachsorgende Angebote informiert werden (Krebsberatungsstellen, niedergelassene Psychotherapeuten, Selbsthilfegruppen, Sozialberatung).	
	Starker Konsens	

### Hintergrund

Es wurde nachgewiesen, dass ein Viertel aller Patienten mit einem Mundhöhlenkarzinom unter Angst und Depressionen leiden und Schwierigkeiten haben, ihre Lebensqualität aufrecht zu erhalten [586, 587]. Die komplexen Bedürfnisse von Patienten mit einem Mundhöhlenkarzinom machen eine aktive psychosoziale Betreuung erforderlich, die noch mindestens drei Monate nach Abschluss der Therapie fortgeführt werden sollte [586, 588]. Es liegen keine Studien vor, die den klinischen Nutzen der psychosozialen Therapie, speziell bei Patienten mit Mundhöhlenkarzinom, evidenzbasiert untersucht haben. Die Wirksamkeit psychoonkologischer Interventionen bei Krebspatienten generell ist jedoch gut belegt (s. S3-LL Psychoonkologische Diagnostik, Beratung und Behandlung von Krebspatienten, AWMF 032-052OL). Es wurde bislang nicht geklärt, wann die Therapie durch Sozialarbeiter und wann durch Psychologen erfolgen sollte. Allerdings ist bekannt, dass 59% der Patienten Unterstützung seitens eines Sozialarbeiters und 22% seitens eines Psychologen wünschen [589]. Es liegen keine auf wissenschaftlicher Grundlage gesicherten Erkenntnisse darüber vor, von welchem Angebot an psychosozialer Unterstützung Patienten mit einem Mundhöhlenkarzinom am meisten profitieren. In einem systematischen Review konnten Faktoren ermittelt werden, die bereits vor Beginn der Behandlung einen besonderen Bedarf für eine psychosoziale Betreuung erkennen lassen [590]. Diese Faktoren sind

- geringer Ausbildungsgrad
- Kinderlosigkeit
- männliches Geschlecht
- Alkoholabusus und
- Arbeitslosigkeit

Ein weiterer Prädiktor für eine erhöhte psychische Belastung ist fehlende soziale Unterstützung [589]. Häufige von den Patienten geäußerte Probleme betreffen das soziale Zusammenleben, die Kommunikation und die Angst vor fehlender wirtschaftlicher Absicherung. Zeitpunkte der schlechtesten psychosozialen Situation des

Patienten sind Diagnosestellung und Therapiebeginn [591]. Bei Patienten mit einem Mundhöhlenkarzinom kann es nach anfänglicher Verbesserung im Rahmen der ersten Behandlungsphase in der Folge zu einem erneuten Verlust an Lebensqualität kommen. Im Rahmen ihres stationären Aufenthaltes sollte den Patienten über den Sozialdienst ein Angebot für eine Rehabilitationsmaßnahme gemacht werden.

Für supportive Therapie und psychoonkologische Versorgung existieren S3-Leitlinien die auch bei der Behandlung von Patienten mit Mundhöhlenkarzinomen ihre Gültigkeit haben: siehe:

- <https://www.leitlinienprogramm-onkologie.de/leitlinien/supportive-therapie/>
- <https://www.leitlinienprogramm-onkologie.de/leitlinien/psychoonkologie/>

# 10. Qualitätsindikatoren

Qualitätsindikatoren sind Messgrößen, deren Erhebung der Beurteilung der Qualität der zugrunde liegenden Strukturen, Prozesse bzw. Ergebnisse dient. Qualitätsindikatoren sind ein wichtiges Instrument des Qualitätsmanagements [592]. Ziel ihres Einsatzes ist die stetige Verbesserung der Versorgung, indem die Ergebnisse der Versorgung dargestellt, kritisch reflektiert und wenn nötig verbessert werden. Die vorliegende Auswahl von Qualitätsindikatoren wurde gemäß der Methodik des Leitlinienprogramms Onkologie erstellt [593]. Für den Ableitungsprozess konstituierte sich eine „Arbeitsgruppe Qualitätsindikatoren“ (AG QI). Diese erstellte das finale Set der Qualitätsindikatoren auf Grundlage der bereits bestehenden Qualitätsindikatoren der Leitlinie 2012, der starken Empfehlungen (Empfehlungsstärke A, „soll“) der aktualisierten Leitlinie, den Ergebnissen der bestehenden Qualitätsindikatoren aus den zertifizierten Kopf-Hals-Tumor-Zentren der Deutschen Krebsgesellschaft<sup>1</sup> und den Ergebnissen der Recherche nach bestehenden nationalen und internationalen Qualitätsindikatoren. Die genaue Vorgehensweise und die Zusammensetzung der AG QI sind im Leitlinienreport dargelegt.

Nach einer Präsenzsitzung und einer Telefonkonferenz dieser AG wurde ein neuer Indikator angenommen (QI 1: R0-Situation nach kurativer Operation). Von zehn seit 2012 bestehenden Qualitätsindikatoren (Version 2.0) wurde ein Indikator gestrichen (Patienten mit Hals-Nasen-Ohrenärztlicher Untersuchung zum Ausschluss synchroner Zweitumore). Die Leitlinien enthält somit weiterhin zehn Qualitätsindikatoren.

Tabelle 6: Qualitätsindikatoren

Qualitätsindikator	Referenz Empfehlung	Evidenzgrundlage/ weitere Informationen
Der Zähler ist stets eine Teilmenge des Nenners.		
Die QIs 1 und 6 können mit dem onkologischen Basisdatensatz dokumentiert werden.		
<b>QI 1: R0-Situation nach kurativer Operation (neu)</b>		
<b>Zähler:</b> Anzahl Patienten mit R0 als Ergebnis der operativen Therapie  <b>Nenner:</b> Alle Patienten mit Erstdiagnose Mundhöhlenkarzinom und Resektion mit kurativer Intention	Auf Basis des internationalen QI „Surgical margins“ (Scotland Health Indicators (ISD)). Entspricht dem Ziel der Leitlinie: „Bei allen mit kurativer Intention operierten Pat soll als Ergebnis der operativen Therapie eine R0-Situation erreicht werden“	Keine Empfehlung, sondern von einem spezifischen Ziel der Leitlinie abgeleitet.  Qualitätsziel: Möglichst häufig R0-Status nach Abschluss der kurativ intendierten operativen Therapie

<sup>1</sup> Siehe <https://www.krebsgesellschaft.de/jahresberichte.html>



Qualitätsindikator	Referenz Empfehlung	Evidenzgrundlage/ weitere Informationen
<b>QI 2: Bildgebung zum Ausschluss einer Metastasierung (seit 2012)</b>		
<p><b>Zähler:</b> Anzahl Patienten mit Untersuchung der Region von der Schädelbasis bis zur oberen Thoraxapertur mit CT oder MRT zur Feststellung der N-Kategorie</p> <p><b>Nenner:</b> Alle Patienten mit Mundhöhlenkarzinom</p>	<p>Nr. 6.10</p> <p>Zur Feststellung der N-Kategorie soll die gesamte Region von der Schädelbasis bis zur oberen Thoraxapertur mit der CT oder MRT untersucht werden.</p>	<p>EG A, LoE 2+, Starker Konsens</p> <p>Qualitätsziel: Möglichst häufig Bildgebung zur Feststellung der N-Kategorie bei Mundhöhlenkarzinom</p>
<b>QI 3: Bildgebung zum Ausschluss synchroner Zweittumoren, Fernmetastasen, unbekannter Primärtumoren (CUP) und Rezidive (seit 2012)</b>		
<p><b>Zähler:</b> Anzahl Patienten mit Thorax CT zum Ausschluss pulmonalen Tumorbefalls (Filia, Zweitkarzinom)</p> <p><b>Nenner:</b> Alle Patienten mit Mundhöhlenkarzinom Stadium III + IV</p>	<p>Nr. 21</p> <p>Bei Patienten mit fortgeschrittenem Mundhöhlenkarzinom (Stadium III, IV) soll zum Ausschluss eines pulmonalen Tumorbefalls (Filia, Zweitkarzinom) ein Thorax-CT durchgeführt werden.</p>	<p>EG A, LoE 3, Starker Konsens</p> <p>Qualitätsziel: Möglichst häufig Bildgebung zum Ausschluss einer Metastasierung bei Patienten mit fortgeschrittenem Mundhöhlenkarzinom</p>
<b>QI 4: Befundbericht nach Resektion (seit 2012)</b>		
<p><b>Zähler:</b> Anzahl Patienten, bei denen der histopathologische Befund wie folgt dokumentiert ist: Tumorlokalisierung, makroskopische Tumorgröße, histologischer Tumortyp nach WHO, histologischer Tumorgrad, Invasionstiefe, Lymphgefäßinvasion, Blutgefäßinvasion und perineurale Invasion, lokal infiltrierte Strukturen, Klassifikation pT, Angaben befallener Bezirke und infiltrierter Strukturen, R-Status, extrakapsuläres</p>	<p>Nr. 7.4</p> <p>Der histopathologische Befund soll in Kommunikation mit dem Kliniker die genaue Lokalisation einer ggf. vorliegenden R+-Situation beschreiben. Das Tumorpräparat soll mit klarer Bezeichnung der anatomischen Topographie an den Pathologen geschickt werden. Hierzu kann eine Faden- oder Farbmarkierung erfolgen. Der histopathologische Befund soll umfassen: Tumorlokalisierung, makroskopische Tumorgröße, histologischer Tumortyp nach WHO, histologischer Tumorgrad, Invasionstiefe,</p>	<p>EG A, LoE 2++, Konsens</p> <p>Qualitätsziel: Möglichst häufig vollständiger Befundbericht nach Resektion</p>

Qualitätsindikator	Referenz Empfehlung	Evidenzgrundlage/ weitere Informationen
<p>Wachstum LK J/N, pN-Klassifikation, minimaler Sicherheitsabstand in mm</p> <p><b>Nenner:</b></p> <p>Alle Patienten mit Erstdiagnose Mundhöhlenkarzinom und Operation</p>	<p>Lymphgefäßinvasion, Blutgefäßinvasion und perineurale Invasion, lokal infiltrierte Strukturen, Klassifikation pT, Angaben befallener Bezirke und infiltrierter Strukturen, R-Status.</p>	

#### QI 5: Vorstellung Tumorboard (seit 2012)

<p><b>Zähler:</b></p> <p>Anzahl Patienten mit interdisziplinärer Behandlung nach Abstimmung in Tumorboards unter Beteiligung der Fachdisziplinen Mund-, Kiefer- und Gesichtschirurgie, Hals-Nasen-Ohrenheilkunde, Strahlentherapie, Onkologie, Pathologie und Radiologie</p> <p><b>Nenner:</b></p> <p>Alle Patienten mit Mundhöhlenkarzinom</p>	<p>8.1</p> <p>Die Behandlung des Mundhöhlenkarzinoms soll interdisziplinär nach Abstimmung jedes individuellen Falls innerhalb von Tumorboards unter Beteiligung der Fachdisziplinen Mund-, Kiefer- und Gesichtschirurgie, Hals-Nasen-Ohrenheilkunde, Strahlentherapie, Onkologie, Pathologie und Radiologie durchgeführt werden.</p>	<p>EK, Starker Konsens</p> <p>Qualitätsziel:</p> <p>Möglichst häufig Vorstellung im Tumorboard</p>
---	---	--

#### QI 6: Halslymphknotenausräumung (seit 2012)

<p><b>Zähler:</b></p> <p>Anzahl Patienten mit elektiver Neck Dissection</p> <p><b>Nenner:</b></p> <p>Alle Patienten mit Erstdiagnose Mundhöhlenkarzinom und cN0 jeglicher T-Kategorie</p>	<p>8.11</p> <p>Bei Patienten mit klinisch unauffälligem Lymphknotenstatus (cN0) soll unabhängig vom T-Stadium eine elektive Neck Dissection durchgeführt werden.</p>	<p>EG A, LoE 3, Starker Konsens</p> <p>Qualitätsziel:</p> <p>Möglichst häufig elektive Neck Dissection bei klinisch unauffälligen Lymphknoten</p>
---	--	---

#### QI 7: Unterbrechung Strahlentherapie (seit 2012)

<p><b>Zähler:</b></p> <p>Anzahl Patienten ohne Unterbrechung der Strahlentherapie</p> <p><b>Nenner:</b></p>	<p>8.27</p> <p>Eine Unterbrechung der Strahlentherapie führt zu einer Verschlechterung der</p>	<p>EG A, LoE 2+, Starker Konsens</p> <p>Qualitätsziel:</p>
---	--	--

Qualitätsindikator	Referenz Empfehlung	Evidenzgrundlage/ weitere Informationen
Alle Patienten mit Erstdiagnose Mundhöhlenkarzinom und Strahlentherapie	Tumorkontrolle und soll vermieden werden.	Möglichst häufig keine Unterbrechung der Strahlentherapie bei Mundhöhlenkarzinom
Ergänzenden Anmerkungen: Definition „Unterbrechung“: Eine Unterbrechung liegt vor, wenn sich dadurch der empfohlene Zeitraum bis zum Abschluss von 11 Wochen verzögert		

**QI 8: Postoperative Radio(chemo)therapie (seit 2012)**

<b>Zähler:</b> Anzahl Patienten mit postoperativer Radio- oder Radiochemotherapie  <b>Nenner:</b> Alle Patienten mit Erstdiagnose Mundhöhlenkarzinom T3/T4-Kategorie, knappen oder positiven Resektionsrändern, perineuraler oder Gefäßinvasion oder LK+	<b>8.35</b>  Eine postoperative Radio- oder Radiochemotherapie soll bei fortgeschrittenem T-Stadium (T3/T4), knappen oder positiven Resektionsrändern, perineuraler Invasion, Gefäßinvasion und/oder Lymphknotenbefall erfolgen.	<b>EG A, LoE 1++, Konsens</b>  <b>Qualitätsziel:</b> Möglichst häufig postoperativer Radio- oder Radiochemotherapie bei T3/T4-Kategorie, knappen oder positiven Resektionsrändern, perineuraler oder Gefäßinvasion oder LK+
Ergänzenden Anmerkungen: Definition „knapper“ Sicherheitsabstand: 1-3 mm		

**QI 9: Zahnärztliche Untersuchung vor Radio(chemo)therapie (seit 2012)**

<b>Zähler:</b> Anzahl Patienten mit zahnärztlicher Untersuchung vor Beginn der Radio- oder Radiochemotherapie  <b>Nenner:</b> Alle Patienten mit Mundhöhlenkarzinom und Radio- oder Radiochemotherapie	<b>8.42</b>  Patienten sollen vor der Durchführung einer Radio/ Radiochemotherapie im Bereich der Mundhöhle zur Vermeidung einer Osteoradionekrose eine zahnärztliche Untersuchung und ggf. eine konservierende und/oder chirurgische Zahnsanierung erhalten.	<b>EK, starker Konsens</b>  <b>Qualitätsziel:</b> Möglichst häufig zahnärztliche Untersuchung vor Beginn der Radio(chemo)therapie bei Mundhöhlenkarzinom
--	---	---

**QI 10: Psychosoziale Beratung (seit 2012)**

<b>Zähler:</b> Anzahl Patienten mit dokumentiertem Angebot	<b>9.8</b>  Patienten mit einem Mundhöhlenkarzinom soll eine	<b>EK, starker Konsens</b>
---	--	----------------------------

Qualitätsindikator	Referenz Empfehlung	Evidenzgrundlage/ weitere Informationen
einer psychosozialen Betreuung durch einen Sozialarbeiter  <b>Nenner:</b>  Alle Patienten mit Mundhöhlenkarzinom	psychosoziale Betreuung durch Sozialarbeiter angeboten werden.	Qualitätsziel:  Möglichst häufig Angebot der psychosozialen Betreuung bei Mundhöhlenkarzinom

# 11. Anhang

## 11.1. Übersicht der Änderungen in Version 3.0

Tabelle 7: modifizierte und neue Empfehlungen und Statements in Version 3.0

Version 2.0	Version 3.0
Zum Ausschluss synchroner Zweittumore soll im Rahmen der Primärdiagnostik des Mundhöhlenkarzinoms eine Hals-Nasen-Ohrenärztliche Untersuchung, ggf. eine Endoskopie durchgeführt werden.	Nach Streichung der Änderung im Rahmen der Konsultation beibehalten:  Zum Ausschluss synchroner Zweittumoren soll im Rahmen der Primärdiagnostik des Mundhöhlenkarzinoms eine Hals- Nasen-Ohrenärztliche Untersuchung, ggf. eine Endoskopie durchgeführt werden
Die PET-CT hat keinen Stellenwert in der Primärdiagnostik der lokalen Ausdehnung eines bekannten Mundhöhlenkarzinoms	Modifiziert:  Bei lokoregionär fortgeschrittenen Tumoren kann vor funktionseinschränkenden Therapiemaßnahmen ein FDG-PET/CT zum Ausschluss von Fernmetastasen durchgeführt werden.
	Neu:  HPV-positive und/oder p16-positive Mundhöhlenkarzinome sollen nicht anders als Alkohol- und Nikotin-assoziierte Karzinome behandelt werden.
	Neu:  Für das Oberkieferkarzinom ist die Evidenz nicht ausreichend, um eine generelle Empfehlung gegen eine Neck Dissection Level I-III (SOHND) und für ein „wait and see“ abzuleiten.
	Neu:  Beim cT1cN0-Karzinom des Oberkiefers kann auf eine Neck Dissection Level I-III verzichtet werden, sofern die Lokalisation auf Alveolarfortsatz und harten Gaumen beschränkt ist, die Invasionsstiefe weniger als 3mm beträgt, eine dauerhafte angnaschige Nachsorge gewährleistet ist und die T-Kategorie nach histologischer Aufarbeitung bestätigt wurde.
	Neu:  Es besteht keine belastbare Evidenz aus klinisch kontrollierten Studien für die Eignung der SLN-Biopsie als Methode zur Vermeidung einer elektiven Halslymphknotenausräumung.
	Neu:

Version 2.0	Version 3.0
	Die SLN-Biopsie kann bei frühen, transoral resektablen Mundhöhlenkarzinomen, die keinen transzervikalen Zugang im gleichen Eingriff erforderlich machen, angeboten werden.
	<p>Neu:</p> <p>Bei positivem Sentinel-Lymphknoten und bei nicht sicherer Detektion soll eine komplettierende Neck Dissection durchgeführt werden.</p>
	<p>Neu:</p> <p>Die Evidenz ist zum jetzigen Zeitpunkt nicht ausreichend, um eine klare Formulierung für eine Empfehlung zu einer Neck Dissection Level I-III (SOHND) anstelle einer Neck Dissection Level I-V bei invasivem Mundhöhlenkarzinom mit cN1 abzuleiten.</p>
	<p>Neu:</p> <p>Bei Vorliegen einer cN1 oder N1 Subgruppe kann die selektive Neck Dissection lediglich bis Level III alternativ zu einer MRND bis Level V durchgeführt werden, sofern kein extranodales Wachstum vorliegt und die Neck Dissection mindestens ein Level kaudaler reicht, als das Level der LK-Metastasierung.</p>
	<p>Neu:</p> <p>Für das invasive Mundhöhlenkarzinom mit LK-Metastasierung in Level IIb-III ist, bezogen auf das Auftreten von LK-Rezidiven oder Überlebensraten, weder für die MRND (Level I-V) noch für die SOHND (I-III) eine Überlegenheit durch Studien ausreichend belegt.</p>
	<p>Neu:</p> <p>Die geplante knöcherne Rekonstruktion des Ober- und Unterkiefers kann CAD-/CAM-gestützt durchgeführt werden. Dies gilt vor allem bei komplexen (mehrsegmentigen) Defekten.</p>
	<p>Neu:</p> <p>Bei Vorliegen einer pN1 Kategorie eines pT1 oder pT2 Plattenepithelkarzinoms kann die Indikation zur adjuvanten Radio(chemo)therapie angeboten werden.</p>
	<p>Neu:</p> <p>Bei einem negativen FDG-PET-Befund und nicht-nekrotischen Lymphknoten in der anatomischen Bildgebung nach primärer RCTx kann auf eine Salvage-Lymphknotendissection verzichtet werden.</p>

Version 2.0	Version 3.0
<p>Patienten mit einem unheilbaren Tumorleiden, jedoch einem guten Allgemein- und Leistungszustand sollen einer palliativen platinbasierten Chemotherapie in Kombination mit Cetuximab zugeführt werden. Bei Patienten mit reduziertem Allgemeinzustand sollte eine Monotherapie erwogen werden. Eine exzessive Toxizität durch eine Kombinations-Chemotherapie sollte vermieden werden.</p>	<p>Modifiziert:</p> <p>Der gegen den PD-1-Rezeptor gerichtete Antikörper Pembrolizumab soll bei Patienten mit PD-L1-exprimierenden Tumor- und Immunzellen (CPS <math>\geq 1</math>) als first line Monotherapie oder in Kombination mit Platin und 5-Fluorouracil eingesetzt werden.</p>
	<p>Neu:</p> <p>Bei Patienten, die pathologisch keine PD-L1 exprimierenden Tumor- oder Immunzellen (CPS &lt; 1) aufweisen, sollte der gegen den EGRF Rezeptor gerichtete Antikörper Cetuximab bei Patienten in gutem Allgemeinzustand, die sich nicht mehr für eine Lokaltherapie qualifizieren, in der Palliativsituation als first line Therapie in Kombination mit Platin (vorzugsweise Cisplatin) und 5-Fluorouracil (EXTREME-Schema) eingesetzt werden.</p>
	<p>Neu:</p> <p>Nach 4-6 Zyklen dieser Kombination soll bei nichtprogredienter Erkrankung bei PD-L1 positiven Patienten eine Erhaltungstherapie bis zum Progress mit Pembrolizumab bzw. bei PD-L1 negativen Patienten mit Cetuximab erfolgen.</p>
	<p>Neu:</p> <p>Nach Versagen einer platinhaltigen Erstlinientherapie mit Cetuximab soll eine Zweitlinientherapie mit einem Checkpoint-Inhibitor gemäß Zulassungsstatus durchgeführt werden.</p>
	<p>Neu:</p> <p>Nach Versagen einer platinhaltigen Erstlinientherapie mit Pembrolizumab kann eine Zweitlinientherapie mit einem Taxan, ggf. in Kombination mit Cetuximab, durchgeführt werden.</p>
	<p>Neu:</p> <p>Nach Versagen einer Erstlinientherapie mit Pembrolizumab als Monotherapie kann eine Zweitlinientherapie mit Platin/5-FU und Cetuximab durchgeführt werden.</p>

Version 2.0	Version 3.0
	Eine Kombination aus mehreren Immuntherapien kann nicht im klinischen Alltag empfohlen werden und sollte weiter in klinischen Studien geprüft werden.
	Eine Schnittbildgebung (z. B. CT) sollte unter laufender palliativer Systemtherapie je nach Therapielinie und Dynamik der Erkrankung alle 6 bis 12 Wochen erfolgen.



## 11.2. TNM und Tumorstadien

### 11.2.1. T-Klassifikation (Primärtumor)

T-Klassifikation	Definition
TX	Primärtumor kann nicht beurteilt werden
T0	Kein Anhalt für Primärtumor
Tis	Carcinoma in situ
T1	Größte Tumorausdehnung $\leq 2$ cm, Invasionstiefe (depth of invasion, DOI) $\leq 5$ mm
T2	Größte Tumorausdehnung $\leq 2$ cm, DOI $> 5$ mm und $\leq 10$ mm ODER Tumor $> 2$ cm aber $\leq 4$ cm, und DOI $\leq 10$ mm
T3	Größte Tumorausdehnung $> 4$ cm ODER jeder Tumor $> 10$ mm DOI
T4	Infiltration in Nachbarstrukturen

### 11.2.2. N-Klassifikation (regionäre Lymphknotenmetastasen)

N-Klassifikation	Definition
NX	Regionäre Lymphknoten können nicht beurteilt werden
N0	Keine regionären Lymphknotenmetastasen
N1	Metastase in solitärem ipsilateralen Lymphknoten bis 3cm und ENE(-)
N2a	Metastase in solitärem ipsilateralen Lymphknoten bis 3 cm und ENE(+); oder Metastase in solitärem ipsilateralen Lymphknoten 3 bis 6 cm und ENE(-)
N2b	Metastasen in multiplen ipsilateralen Lymphknoten, keiner größer als 6 cm und ENE(-)
N2c	Metastasen in bilateralen oder kontralateralen Lymphknoten, keiner größer als 6 cm und ENE(-)
N3a	Metastase in solitärem Lymphknoten größer 6 cm und ENE(-)
N3b	Metastase in solitärem ipsilateralen Lymphknoten größer 3 cm und ENE(+); ODER Metastase in multiplen ipsilateralen, kontralateralen ODER bilateralen Lymphknoten, davon mindestens eine ENE(+); ODER Metastase in einem solitären kontralateralen Lymphknoten, 3 cm oder kleiner und ENE(+)

ENE=extranodal extension: extranodales Wachstum

### 11.2.3. M-Klassifikation

M-Klassifikation	Definition
MX	Fernmetastasen können nicht beurteilt werden
M0	Keine Fernmetastasen
M1	Fernmetastase(n)

### 11.2.4. R-Status

R-Status	Definition
RX	Vorhandensein von Residualtumor kann nicht beurteilt werden
R0	Kein Residualtumor
R1	Mikroskopischer Residualtumor
R2	Makroskopischer Residualtumor

### 11.2.5. Grading

Grading	Definition
GX	Differenzierungsgrad kann nicht bestimmt werden
G1	Gut differenziert
G2	Mäßig differenziert
G3	Schlecht differenziert
G4	Undifferenziert

### 11.2.6. L (Lymphgefäßinvasion)

L (Lymphgefäßinvasion)	Definition
L0	Keine Lymphgefäßinvasion
L1	Lymphgefäßinvasion

### 11.2.7. V (Veneninvasion)

V (Veneninvasion)	Definition
V0	Veneninvasion nicht nachweisbar
V1	Veneninvasion mikroskopisch erkennbar
V2	Veneninvasion makroskopisch erkennbar

### 11.2.8. Tumorstadien nach UICC-Kriterien

Stadium	T	N	M
0	Tis	N0	M0
I	T1	N0	M0
II	T2	N0	M0
III	T1, T2	N1	M0
	T3	N0, N1	M0
IVA	T1, T2, T3	N2	M0
	T4a	N0, N1, N2	M0
IVB	T4b	jedes N	M0
	jedes T	N3	M0
IVC	jedes T	jedes N	M1

# Lymphknotenlevel

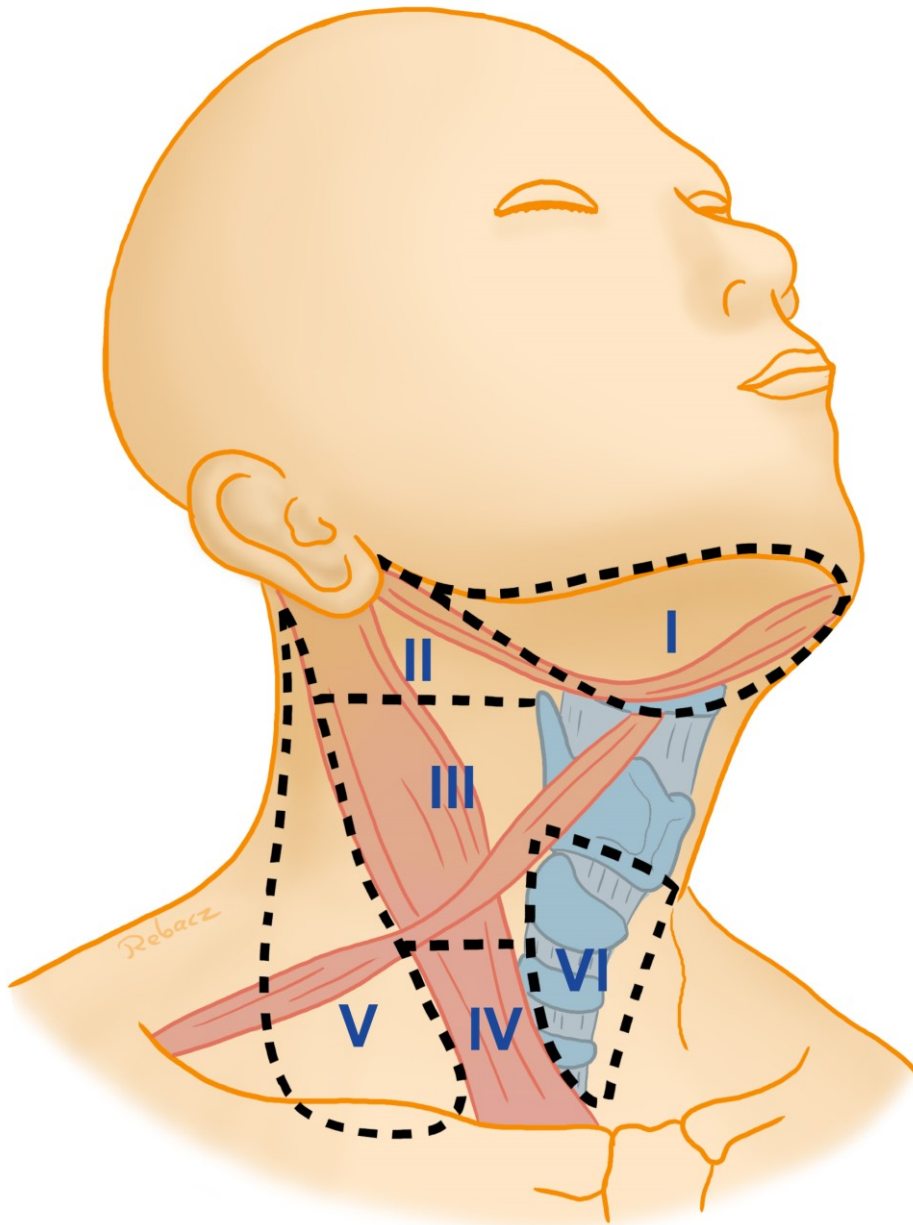
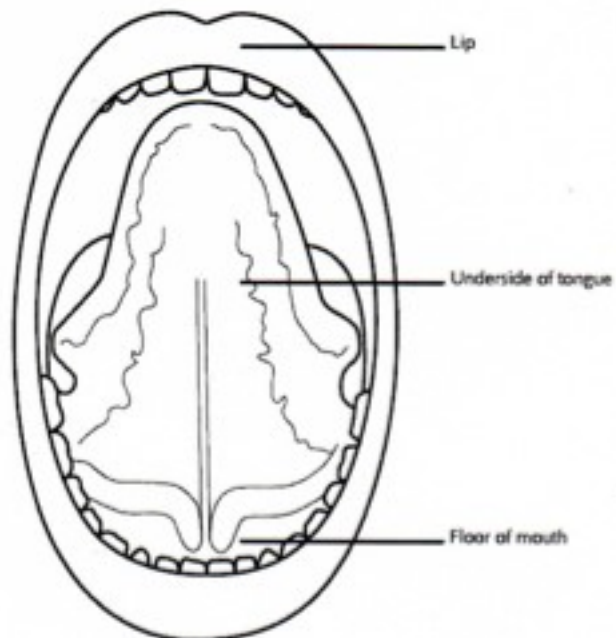
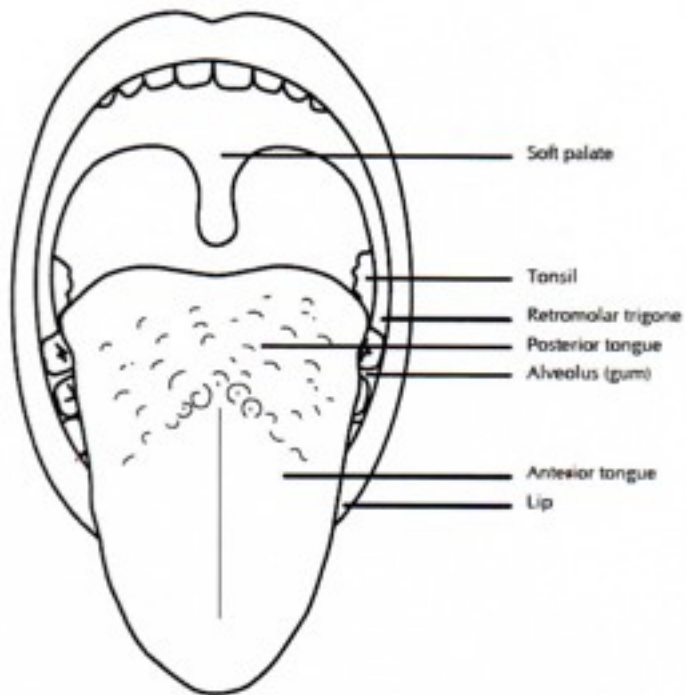


Abbildung 1: Klassifizierung der Halslymphknoten nach Robbins



## 12. Abbildungsverzeichnis

Abbildung 1: Klassifizierung der Halslymphknoten nach Robbins .....	100
---	-----

## 13. Tabellenverzeichnis

Tabelle 1: Beteiligte Fachgesellschaften und Organisationen, sowie MandatsträgerIn .....	9
Tabelle 2: Arbeitsgruppen und Mitglieder .....	12
Tabelle 3: Schema der Empfehlungsgraduierung .....	20
Tabelle 4: Konsensstärke .....	20
Tabelle 5: Definition der Lymphknotenlevel.....	48
Tabelle 6: Qualitätsindikatoren .....	88
Tabelle 7: modifizierte und neue Empfehlungen und Statements in Version 3.0 .....	93

## 14. Literaturverzeichnis

1. Lippman, S.M., et al., *Epidemiology, biology, and chemoprevention of aerodigestive cancer*. Cancer, 1994. 74(9 Suppl): p. 2719-25. <https://www.ncbi.nlm.nih.gov/pubmed/7954292>
2. *Gesellschaft der epidemiologischen Krebsregister in Deutschland e.V. (GEKID) in Zusammenarbeit mit dem Robert Koch Institut: 5. überarbeitete, aktualisierte Ausgabe*. Saarbrücken 2006.
3. Lo, W.L., et al., *Outcomes of oral squamous cell carcinoma in Taiwan after surgical therapy: factors affecting survival*. J Oral Maxillofac Surg, 2003. 61(7): p. 751-8. <https://www.ncbi.nlm.nih.gov/pubmed/12856245>
4. Howaldt, H.P., et al., *Ergebnisse aus dem DÖSAK Tumorregister*. Mund-, Kiefer- und Gesichtschirurgie, 2000. 4 Suppl 1: p. S216-25. <https://www.ncbi.nlm.nih.gov/pubmed/10938662>
5. Talamini, R., et al., *Combined effect of tobacco and alcohol on laryngeal cancer risk: a case-control study*. Cancer Causes Control, 2002. 13(10): p. 957-64. <http://www.ncbi.nlm.nih.gov/pubmed/12588092>
6. La Vecchia, C., et al., *Epidemiology and prevention of oral cancer*. Oral Oncol, 1997. 33(5): p. 302-12. <http://www.ncbi.nlm.nih.gov/pubmed/9415327>
7. Figuero Ruiz, E., et al., *Effects of the consumption of alcohol in the oral cavity: relationship with oral cancer*. Med Oral, 2004. 9(1): p. 14-23. <http://www.ncbi.nlm.nih.gov/pubmed/14704613>
8. Cruz, G.D., et al., *Oral cancer knowledge, risk factors and characteristics of subjects in a large oral cancer screening program*. J Am Dent Assoc, 2002. 133(8): p. 1064-71; quiz 1094. <http://www.ncbi.nlm.nih.gov/pubmed/12198985>
9. Hay, J.L., et al., *Oral cancer risk perception among participants in an oral cancer screening program*. Cancer Epidemiol Biomarkers Prev, 2002. 11(2): p. 155-8. <http://www.ncbi.nlm.nih.gov/pubmed/11867502>
10. Horowitz, A.M., M.T. Canto, and W.L. Child, *Maryland adults' perspectives on oral cancer prevention and early detection*. J Am Dent Assoc, 2002. 133(8): p. 1058-63. <http://www.ncbi.nlm.nih.gov/pubmed/12198984>
11. Warnakulasuriya, K.A., et al., *An alarming lack of public awareness towards oral cancer*. Br Dent J, 1999. 187(6): p. 319-22. <http://www.ncbi.nlm.nih.gov/pubmed/10589135>

12. Vora, A.R., C.M. Yeoman, and J.P. Hayter, *Alcohol, tobacco and paan use and understanding of oral cancer risk among Asian males in Leicester*. Br Dent J, 2000. **188**(8): p. 444-51.  
<http://www.ncbi.nlm.nih.gov/pubmed/10953402>
13. *Scottish Intercollegiate Guidelines Network SIGN 90: Diagnosis and management of head and neck cancer*. 2006.  
<https://www.uhb.nhs.uk/Downloads/pdf/CancerPbDiagnosisHeadAndNeckCancer.pdf>
14. Arbeitsgemeinschaft der Wissenschaftlichen Medizinischen Fachgesellschaften - Ständige Kommission Leitlinien. *AWMF-Regelwerk "Leitlinien"*. 1. Auflage 2012 [cited 2013 09.12.]; Available from: <http://www.awmf.org/leitlinien/awmf-regelwerk/awmf-regelwerk.html>.
15. Altieri, A., et al., *Cessation of smoking and drinking and the risk of laryngeal cancer*. Br J Cancer, 2002. **87**(11): p. 1227-9. <http://www.ncbi.nlm.nih.gov/pubmed/12439710>
16. Balaram, P., et al., *Oral cancer in southern India: the influence of smoking, drinking, paan-chewing and oral hygiene*. Int J Cancer, 2002. **98**(3): p. 440-5.  
<http://www.ncbi.nlm.nih.gov/pubmed/11920597>
17. Cheng, Y.J., et al., *Cigarette smoking, alcohol consumption and risk of nasopharyngeal carcinoma in Taiwan*. Cancer Causes Control, 1999. **10**(3): p. 201-7.  
<http://www.ncbi.nlm.nih.gov/pubmed/10454065>
18. De Boer, M.F., et al., *Psychosocial and physical correlates of survival and recurrence in patients with head and neck carcinoma: results of a 6-year longitudinal study*. Cancer, 1998. **83**(12): p. 2567-79. <http://www.ncbi.nlm.nih.gov/pubmed/9874465>
19. de Graeff, A., et al., *Sociodemographic factors and quality of life as prognostic indicators in head and neck cancer*. Eur J Cancer, 2001. **37**(3): p. 332-9.  
<http://www.ncbi.nlm.nih.gov/pubmed/11239754>
20. De Stefani, E., et al., *Smoking patterns and cancer of the oral cavity and pharynx: a case-control study in Uruguay*. Oral Oncol, 1998. **34**(5): p. 340-6.  
<http://www.ncbi.nlm.nih.gov/pubmed/9861338>
21. Franceschi, S., et al., *Comparison of the effect of smoking and alcohol drinking between oral and pharyngeal cancer*. Int J Cancer, 1999. **83**(1): p. 1-4.  
<http://www.ncbi.nlm.nih.gov/pubmed/10449598>
22. Lissowska, J., et al., *Smoking, alcohol, diet, dentition and sexual practices in the epidemiology of oral cancer in Poland*. Eur J Cancer Prev, 2003. **12**(1): p. 25-33.  
<http://www.ncbi.nlm.nih.gov/pubmed/12548107>



23. Perea-Milla Lopez, E., et al., *Lifestyles, environmental and phenotypic factors associated with lip cancer: a case-control study in southern Spain*. Br J Cancer, 2003. **88**(11): p. 1702-7. <http://www.ncbi.nlm.nih.gov/pubmed/12771984>
24. Critchley, J.A. and B. Unal, *Health effects associated with smokeless tobacco: a systematic review*. Thorax, 2003. **58**(5): p. 435-43. <http://www.ncbi.nlm.nih.gov/pubmed/12728167>
25. Bagnardi, V., et al., *Alcohol consumption and the risk of cancer: a meta-analysis*. Alcohol Res Health, 2001. **25**(4): p. 263-70. <http://www.ncbi.nlm.nih.gov/pubmed/11910703>
26. Corrao, G., et al., *Exploring the dose-response relationship between alcohol consumption and the risk of several alcohol-related conditions: a meta-analysis*. Addiction, 1999. **94**(10): p. 1551-73. <http://www.ncbi.nlm.nih.gov/pubmed/10790907>
27. Bosetti, C., et al., *Influence of the Mediterranean diet on the risk of cancers of the upper aerodigestive tract*. Cancer Epidemiol Biomarkers Prev, 2003. **12**(10): p. 1091-4. <http://www.ncbi.nlm.nih.gov/pubmed/14578148>
28. Bosetti, C., et al., *Fried foods: a risk factor for laryngeal cancer?* Br J Cancer, 2002. **87**(11): p. 1230-3. <http://www.ncbi.nlm.nih.gov/pubmed/12439711>
29. Levi, F., et al., *Refined and whole grain cereals and the risk of oral, oesophageal and laryngeal cancer*. Eur J Clin Nutr, 2000. **54**(6): p. 487-9. <http://www.ncbi.nlm.nih.gov/pubmed/10878650>
30. Oreggia, F., et al., *Meat, fat and risk of laryngeal cancer: a case-control study in Uruguay*. Oral Oncol, 2001. **37**(2): p. 141-5. <http://www.ncbi.nlm.nih.gov/pubmed/11167140>
31. Bosetti, C., et al., *Energy, macronutrients and laryngeal cancer risk*. Annals of Oncology, 2003. **14**(6): p. 907-912. <https://doi.org/10.1093/annonc/mdq251>
32. Uzcudun, A.E., et al., *Nutrition and pharyngeal cancer: results from a case-control study in Spain*. Head Neck, 2002. **24**(9): p. 830-40. <http://www.ncbi.nlm.nih.gov/pubmed/12211047>
33. Franceschi, S., et al., *Food groups, oils and butter, and cancer of the oral cavity and pharynx*. Br J Cancer, 1999. **80**(3-4): p. 614-20. <http://www.ncbi.nlm.nih.gov/pubmed/10408875>
34. De Stefani, E., et al., *Tomatoes, tomato-rich foods, lycopene and cancer of the upper aerodigestive tract: a case-control in Uruguay*. Oral Oncol, 2000. **36**(1): p. 47-53. <http://www.ncbi.nlm.nih.gov/pubmed/10889919>
35. Bosetti, C., et al., *Food groups and laryngeal cancer risk: a case-control study from Italy and Switzerland*. Int J Cancer, 2002. **100**(3): p. 355-60. <http://www.ncbi.nlm.nih.gov/pubmed/12115553>

36. Tavani, A., et al., *n-3 polyunsaturated fatty acid intake and cancer risk in Italy and Switzerland*. Int J Cancer, 2003. **105**(1): p. 113-6.  
<http://www.ncbi.nlm.nih.gov/pubmed/12672040>
37. Dahlstrom, K.R., et al., *Human papillomavirus type 16 infection and squamous cell carcinoma of the head and neck in never-smokers: a matched pair analysis*. Clin Cancer Res, 2003. **9**(7): p. 2620-6. <http://www.ncbi.nlm.nih.gov/pubmed/12855639>
38. Zheng, Z., et al., *Tobacco carcinogen-detoxifying enzyme UGT1A7 and its association with orolaryngeal cancer risk*. J Natl Cancer Inst, 2001. **93**(18): p. 1411-8.  
<http://www.ncbi.nlm.nih.gov/pubmed/11562393>
39. van der Waal, I. and C. Scully, *Oral cancer: comprehending the condition, causes, controversies, control and consequences*. 6. Co-morbidities. Dent Update, 2011. **38**(4): p. 283-4.  
<http://www.ncbi.nlm.nih.gov/pubmed/21714410>
40. Axell, T., *Hypersensitivity of the oral mucosa: clinics and pathology*. Acta Odontol Scand, 2001. **59**(5): p. 315-9. <http://www.ncbi.nlm.nih.gov/pubmed/11680652>
41. Macfarlane, G.J., P. Boyle, and C. Scully, *Oral cancer in Scotland: changing incidence and mortality*. BMJ, 1992. **305**(6862): p. 1121-3. <http://www.ncbi.nlm.nih.gov/pubmed/1463946>
42. *Department of Dental Services. Screening for oral cancer*. London: Royal College of Surgeons of England. 1994.
43. Harris, L.N., et al., *Use of Biomarkers to Guide Decisions on Adjuvant Systemic Therapy for Women With Early-Stage Invasive Breast Cancer: American Society of Clinical Oncology Clinical Practice Guideline*. J Clin Oncol, 2016. **34**(10): p. 1134-50.  
<https://www.ncbi.nlm.nih.gov/pubmed/26858339>  
<https://www.ncbi.nlm.nih.gov/pmc/articles/PMC4933134/pdf/JCO652289.pdf>
44. Elahi, A., et al., *The human OGG1 DNA repair enzyme and its association with orolaryngeal cancer risk*. Carcinogenesis, 2002. **23**(7): p. 1229-34.  
<http://www.ncbi.nlm.nih.gov/pubmed/12117782>
45. Elahi, A., et al., *Detection of UGT1A10 polymorphisms and their association with orolaryngeal carcinoma risk*. Cancer, 2003. **98**(4): p. 872-80.  
<http://www.ncbi.nlm.nih.gov/pubmed/12910533>
46. Cheng, L., et al., *Expression of nucleotide excision repair genes and the risk for squamous cell carcinoma of the head and neck*. Cancer, 2002. **94**(2): p. 393-7.  
<http://www.ncbi.nlm.nih.gov/pubmed/11900225>

47. Zheng, Y., et al., *Cyclin D1 polymorphism and risk for squamous cell carcinoma of the head and neck: a case-control study*. *Carcinogenesis*, 2001. **22**(8): p. 1195-9.  
<http://www.ncbi.nlm.nih.gov/pubmed/11470749>
48. Herrero, R., et al., *Human papillomavirus and oral cancer: the International Agency for Research on Cancer multicenter study*. *J Natl Cancer Inst*, 2003. **95**(23): p. 1772-83.  
<https://www.ncbi.nlm.nih.gov/pubmed/14652239>
49. Saraiya, M., et al., *US assessment of HPV types in cancers: implications for current and 9-valent HPV vaccines*. *J Natl Cancer Inst*, 2015. **107**(6): p. djv086.  
<https://www.ncbi.nlm.nih.gov/pubmed/25925419>
50. Hubbers, C.U. and B. Akgul, *HPV and cancer of the oral cavity*. *Virulence*, 2015. **6**(3): p. 244-8.  
<https://www.ncbi.nlm.nih.gov/pubmed/25654476>
51. Yete, S., W. D'Souza, and D. Saranath, *High-Risk Human Papillomavirus in Oral Cancer: Clinical Implications*. *Oncology*, 2018. **94**(3): p. 133-141.  
<https://www.ncbi.nlm.nih.gov/pubmed/29241220>
52. Ndiaye, C., et al., *HPV DNA, E6/E7 mRNA, and p16INK4a detection in head and neck cancers: a systematic review and meta-analysis*. *Lancet Oncol*, 2014. **15**(12): p. 1319-31.  
<https://www.ncbi.nlm.nih.gov/pubmed/25439690>
53. Miller, C.S. and B.M. Johnstone, *Human papillomavirus as a risk factor for oral squamous cell carcinoma: a meta-analysis, 1982-1997*. *Oral Surg Oral Med Oral Pathol Oral Radiol Endod*, 2001. **91**(6): p. 622-35. <https://www.ncbi.nlm.nih.gov/pubmed/11402272>
54. Syrjanen, S., et al., *Human papillomaviruses in oral carcinoma and oral potentially malignant disorders: a systematic review*. *Oral Dis*, 2011. **17 Suppl 1**: p. 58-72.  
<https://www.ncbi.nlm.nih.gov/pubmed/21382139>
55. Isayeva, T., et al., *Human papillomavirus in non-oropharyngeal head and neck cancers: a systematic literature review*. *Head Neck Pathol*, 2012. **6 Suppl 1**: p. S104-20.  
<https://www.ncbi.nlm.nih.gov/pubmed/22782230>
56. Lingen, M.W., et al., *Low etiologic fraction for high-risk human papillomavirus in oral cavity squamous cell carcinomas*. *Oral Oncol*, 2013. **49**(1): p. 1-8.  
<https://www.ncbi.nlm.nih.gov/pubmed/22841678>
57. Reuschenbach, M., et al., *Lack of evidence of human papillomavirus-induced squamous cell carcinomas of the oral cavity in southern Germany*. *Oral Oncol*, 2013. **49**(9): p. 937-942.  
<https://www.ncbi.nlm.nih.gov/pubmed/23608471>

58. Castellsague, X., et al., *HPV Involvement in Head and Neck Cancers: Comprehensive Assessment of Biomarkers in 3680 Patients*. J Natl Cancer Inst, 2016. **108**(6): p. djv403.  
<https://www.ncbi.nlm.nih.gov/pubmed/26823521>
59. Kreimer, A.R., et al., *Kinetics of the Human Papillomavirus Type 16 E6 Antibody Response Prior to Oropharyngeal Cancer*. J Natl Cancer Inst, 2017. **109**(8).  
<https://www.ncbi.nlm.nih.gov/pubmed/28376197>
60. Anantharaman, D., et al., *Human papillomavirus infections and upper aero-digestive tract cancers: the ARCAGE study*. J Natl Cancer Inst, 2013. **105**(8): p. 536-45.  
<https://www.ncbi.nlm.nih.gov/pubmed/23503618>
61. Kreimer, A.R., et al., *Evaluation of human papillomavirus antibodies and risk of subsequent head and neck cancer*. J Clin Oncol, 2013. **31**(21): p. 2708-15.  
<https://www.ncbi.nlm.nih.gov/pubmed/23775966>
62. Anderson, K.S., et al., *Pre-diagnostic dynamic HPV16 IgG seropositivity and risk of oropharyngeal cancer*. Oral Oncol, 2017. **73**: p. 132-137.  
<https://www.ncbi.nlm.nih.gov/pubmed/28939065>
63. von Knebel Doeberitz, M., *The causal role of human papillomavirus infections in non-anogenital cancers. It's time to ask for the functional evidence*. Int J Cancer, 2016. **139**(1): p. 9-11. <https://www.ncbi.nlm.nih.gov/pubmed/26999772>
64. Schwartz, S.R., et al., *Human papillomavirus infection and survival in oral squamous cell cancer: a population-based study*. Otolaryngol Head Neck Surg, 2001. **125**(1): p. 1-9.  
<https://www.ncbi.nlm.nih.gov/pubmed/11458206>
65. Elango, K.J., et al., *Role of human papilloma virus in oral tongue squamous cell carcinoma*. Asian Pac J Cancer Prev, 2011. **12**(4): p. 889-96.  
<https://www.ncbi.nlm.nih.gov/pubmed/21790221>
66. Chung, C.H., et al., *p16 protein expression and human papillomavirus status as prognostic biomarkers of nonoropharyngeal head and neck squamous cell carcinoma*. J Clin Oncol, 2014. **32**(35): p. 3930-8. <https://www.ncbi.nlm.nih.gov/pubmed/25267748>
67. Li, H., et al., *Association of Human Papillomavirus Status at Head and Neck Carcinoma Subsites With Overall Survival*. JAMA Otolaryngol Head Neck Surg, 2018. **144**(6): p. 519-525.  
<https://www.ncbi.nlm.nih.gov/pubmed/29801040>
68. Kozomara, R., et al., *p53 mutations and human papillomavirus infection in oral squamous cell carcinomas: correlation with overall survival*. J Craniomaxillofac Surg, 2005. **33**(5): p. 342-8.  
<https://www.ncbi.nlm.nih.gov/pubmed/16129609>

69. Duray, A., et al., *Human papillomavirus DNA strongly correlates with a poorer prognosis in oral cavity carcinoma*. Laryngoscope, 2012. **122**(7): p. 1558-65.  
<https://www.ncbi.nlm.nih.gov/pubmed/22532307>
70. Lee, L.A., et al., *Human papillomavirus-16 infection in advanced oral cavity cancer patients is related to an increased risk of distant metastases and poor survival*. PLoS One, 2012. **7**(7): p. e40767. <https://www.ncbi.nlm.nih.gov/pubmed/22808258>
71. Lassen, P., et al., *Impact of HPV-associated p16-expression on radiotherapy outcome in advanced oropharynx and non-oropharynx cancer*. Radiother Oncol, 2014. **113**(3): p. 310-6.  
<https://www.ncbi.nlm.nih.gov/pubmed/25544647>
72. Fakhry, C., et al., *The prognostic role of sex, race, and human papillomavirus in oropharyngeal and nonoropharyngeal head and neck squamous cell cancer*. Cancer, 2017. **123**(9): p. 1566-1575. <https://www.ncbi.nlm.nih.gov/pubmed/28241096>
73. Zafereo, M.E., et al., *Squamous cell carcinoma of the oral cavity often overexpresses p16 but is rarely driven by human papillomavirus*. Oral Oncol, 2016. **56**: p. 47-53.  
<https://www.ncbi.nlm.nih.gov/pubmed/27086486>
74. Pitiphat, W., et al., *Factors associated with delay in the diagnosis of oral cancer*. J Dent Res, 2002. **81**(3): p. 192-7. <http://www.ncbi.nlm.nih.gov/pubmed/11876274>
75. Jones, T.M., et al., *Waiting times during the management of head and neck tumours*. J Laryngol Otol, 2002. **116**(4): p. 275-9. <http://www.ncbi.nlm.nih.gov/pubmed/11945188>
76. Hollows, P., P.G. McAndrew, and M.G. Perini, *Delays in the referral and treatment of oral squamous cell carcinoma*. Br Dent J, 2000. **188**(5): p. 262-5.  
<http://www.ncbi.nlm.nih.gov/pubmed/10758688>
77. *West Midlands Health Technology Assessment Collaboration (WMHTAC). The effectiveness of Toluidine Blue Dye as an adjunct to oral cancer screening in general dental practice: Report 24. University of Birmingham: Department of Public Health & Epidemiology; 2000.*  
<https://www.ncbi.nlm.nih.gov/books/NBK68084/>
78. Kujan, O., et al., *Screening programmes for the early detection and prevention of oral cancer*. Cochrane Database Syst Rev, 2003(4): p. CD004150.  
<http://www.ncbi.nlm.nih.gov/pubmed/14584006>
79. Humphris, G.M., R. Freeman, and H.M. Clarke, *Risk perception of oral cancer in smokers attending primary care: a randomised controlled trial*. Oral Oncol, 2004. **40**(9): p. 916-24.  
<http://www.ncbi.nlm.nih.gov/pubmed/15380170>

80. Humphris, G.M., R.S. Ireland, and E.A. Field, *Randomised trial of the psychological effect of information about oral cancer in primary care settings*. *Oral Oncol*, 2001. 37(7): p. 548-52. <http://www.ncbi.nlm.nih.gov/pubmed/11564574>
81. Humphris, G.M., R.S. Ireland, and E.A. Field, *Immediate knowledge increase from an oral cancer information leaflet in patients attending a primary health care facility: a randomised controlled trial*. *Oral Oncol*, 2001. 37(1): p. 99-102. <http://www.ncbi.nlm.nih.gov/pubmed/11120490>
82. Day, G.L. and W.J. Blot, *Second primary tumors in patients with oral cancer*. *Cancer*, 1992. 70(1): p. 14-9. <http://www.ncbi.nlm.nih.gov/pubmed/1606536>
83. Day, T.A., et al., *Oral cancer treatment*. *Curr Treat Options Oncol*, 2003. 4(1): p. 27-41. <http://www.ncbi.nlm.nih.gov/pubmed/12525277>
84. de Vries, N., I. Van der Waal, and G.B. Snow, *Multiple primary tumours in oral cancer*. *Int J Oral Maxillofac Surg*, 1986. 15(1): p. 85-7. <http://www.ncbi.nlm.nih.gov/pubmed/3083010>
85. Kramer, F.J., M. Janssen, and A. Eckardt, *Second primary tumours in oropharyngeal squamous cell carcinoma*. *Clin Oral Investig*, 2004. 8(2): p. 56-62. <http://www.ncbi.nlm.nih.gov/pubmed/15024634>
86. Chow, T.-L., et al., *Prediction of simultaneous esophageal lesions in head and neck squamous cell carcinoma: a multivariate analysis*. *Archives of Otolaryngology -- Head & Neck Surgery*, 2009. 135(9): p. 882-5. <https://www.ncbi.nlm.nih.gov/pubmed/19770420>
87. Fielding, D., et al., *Autofluorescence improves pretreatment mucosal assessment in head and neck cancer patients*. *Otolaryngology - Head & Neck Surgery*, 2010. 142(3 Suppl 1): p. S20-6. <https://www.ncbi.nlm.nih.gov/pubmed/20176276>
88. Kesting, M.R., et al., *Results of esophagogastroduodenoscopy in patients with oral squamous cell carcinoma--value of endoscopic screening: 10-year experience*. *Journal of Oral & Maxillofacial Surgery*, 2009. 67(8): p. 1649-55. [https://www.joms.org/article/S0278-2391\(09\)00561-8/fulltext](https://www.joms.org/article/S0278-2391(09)00561-8/fulltext)
89. Kesting, M.R., et al., *Bronchoscopy screening in primary oral squamous cell carcinoma: a 10-year experience*. *British Journal of Oral & Maxillofacial Surgery*, 2009. 47(4): p. 279-83. <https://www.ncbi.nlm.nih.gov/pubmed/19243866>
90. Lee, C.T., et al., *Narrow-band imaging with magnifying endoscopy for the screening of esophageal cancer in patients with primary head and neck cancers*. *Endoscopy*, 2010. 42(8): p. 613-9. <https://www.thieme-connect.com/ejournals/pdf/endoscopy/doi/10.1055/s-0030-1255514.pdf>

91. Takenaka, R., et al., *Narrow-band imaging provides reliable screening for esophageal malignancy in patients with head and neck cancers*. American Journal of Gastroenterology, 2009. **104**(12): p. 2942-8.  
<http://www.nature.com/ajg/journal/v104/n12/pdf/ajg2009426a.pdf>
92. Noor, A., et al., *Reviewing indications for panendoscopy in the investigation of head and neck squamous cell carcinoma*. J Laryngol Otol, 2018. **132**(10): p. 901-905.  
<https://www.ncbi.nlm.nih.gov/pubmed/30289089>
93. Sharma, S.J., et al., *Rigid Triple Endoscopy Improves Clinical Staging of Primary Head and Neck Cancer*. Oncol Res Treat, 2018. **41**(1-2): p. 35-38.  
<https://www.ncbi.nlm.nih.gov/pubmed/29402786>
94. Rodriguez-Bruno, K., M.J. Ali, and S.J. Wang, *Role of panendoscopy to identify synchronous second primary malignancies in patients with oral cavity and oropharyngeal squamous cell carcinoma*. Head Neck, 2011. **33**(7): p. 949-53.  
<https://www.ncbi.nlm.nih.gov/pubmed/21674670>
95. Kerawala, C.J., B. Bisase, and J. Lee, *The use of examination under anaesthesia and panendoscopy in patients presenting with oral cavity and oropharyngeal squamous cell carcinoma*. Ann R Coll Surg Engl, 2009. **91**(7): p. 609-12.  
<https://www.ncbi.nlm.nih.gov/pubmed/19686610>
96. Vergez, S., et al., *Initial staging of squamous cell carcinoma of the oral cavity, larynx and pharynx (excluding nasopharynx). Part I: Locoregional extension assessment: 2012 SFORL guidelines*. Eur Ann Otorhinolaryngol Head Neck Dis, 2013. **130**(1): p. 39-45.  
<https://www.ncbi.nlm.nih.gov/pubmed/23347771>
97. Filipits, M., et al., *A new molecular predictor of distant recurrence in ER-positive, HER2-negative breast cancer adds independent information to conventional clinical risk factors*. Clin Cancer Res, 2011. **17**(18): p. 6012-20. <https://www.ncbi.nlm.nih.gov/pubmed/21807638>  
<http://clincancerres.aacrjournals.org/content/clincanres/17/18/6012.full.pdf>
98. Wolmark, N., et al., *Prognostic Impact of the Combination of Recurrence Score and Quantitative Estrogen Receptor Expression (ESR1) on Predicting Late Distant Recurrence Risk in Estrogen Receptor-Positive Breast Cancer After 5 Years of Tamoxifen: Results From NRG Oncology/National Surgical Adjuvant Breast and Bowel Project B-28 and B-14*. J Clin Oncol, 2016. **34**(20): p. 2350-8. <https://www.ncbi.nlm.nih.gov/pubmed/27217450>
99. Leslie, A., et al., *Staging of squamous cell carcinoma of the oral cavity and oropharynx: a comparison of MRI and CT in T- and N-staging*. J Comput Assist Tomogr, 1999. **23**(1): p. 43-9.  
<http://www.ncbi.nlm.nih.gov/pubmed/10050806>

100. Kaanders, J.H., et al., *Carcinoma of the larynx: the Dutch national guideline for diagnostics, treatment, supportive care and rehabilitation*. Radiother Oncol, 2002. **63**(3): p. 299-307.  
<https://www.ncbi.nlm.nih.gov/pubmed/12142094>
101. Imaizumi, A., et al., *A potential pitfall of MR imaging for assessing mandibular invasion of squamous cell carcinoma in the oral cavity*. Ajnr: American Journal of Neuroradiology, 2006. **27**(1): p. 114-22. <http://www.ajnr.org/cgi/reprint/27/1/114.pdf>
102. Bolzoni, A., et al., *Diagnostic accuracy of magnetic resonance imaging in the assessment of mandibular involvement in oral-oro-pharyngeal squamous cell carcinoma: a prospective study*. Archives of Otolaryngology -- Head & Neck Surgery, 2004. **130**(7): p. 837-43.  
<http://archotol.ama-assn.org/cgi/reprint/130/7/837.pdf>
103. Van Cann, E.M., et al., *Assessment of mandibular invasion of squamous cell carcinoma by various modes of imaging: constructing a diagnostic algorithm*. International Journal of Oral & Maxillofacial Surgery, 2008. **37**(6): p. 535-41. [https://www.ijoms.com/article/S0901-5027\(08\)00080-5/fulltext](https://www.ijoms.com/article/S0901-5027(08)00080-5/fulltext)
104. Hendriks, A.W.F., et al., *Cone-beam CT in the assessment of mandibular invasion by oral squamous cell carcinoma: results of the preliminary study*. International Journal of Oral and Maxillofacial Surgery, 2010. **39** (5)(5): p. 436-439.  
<https://linkinghub.elsevier.com/retrieve/pii/S0901502710000512>
105. Goerres, G.W., et al., *Bone invasion in patients with oral cavity cancer: comparison of conventional CT with PET/CT and SPECT/CT.[Erratum appears in Radiology. 2006 Apr;239(1):303]*. Radiology, 2005. **237**(1): p. 281-7.  
<http://radiology.rsna.org/content/237/1/281.full.pdf>
106. Yen, T.-C., et al., *Staging of untreated squamous cell carcinoma of buccal mucosa with 18F-FDG PET: comparison with head and neck CT/MRI and histopathology*. Journal of Nuclear Medicine, 2005. **46**(5): p. 775-81. <http://jnm.snmjournals.org/cgi/reprint/46/5/775.pdf>
107. Hafidh, M.A., et al., *Evaluation of the impact of addition of PET to CT and MR scanning in the staging of patients with head and neck carcinomas*. European Archives of Oto-Rhino-Laryngology, 2006. **263**(9): p. 853-9. <http://www.ncbi.nlm.nih.gov/pubmed/16724209>
108. Wax, M.K., et al., *The role of positron emission tomography in the evaluation of the N-positive neck*. Otolaryngol Head Neck Surg, 2003. **129**(3): p. 163-7.  
<http://www.ncbi.nlm.nih.gov/pubmed/12958562>
109. Krabbe, C.A., et al., *FDG PET in oral and oropharyngeal cancer. Value for confirmation of NO neck and detection of occult metastases*. Oral Oncology, 2008. **44**(1): p. 31-6.  
<https://www.ncbi.nlm.nih.gov/pubmed/16721743>



110. Nahmias, C., et al., *Positron emission tomography/computerized tomography (PET/CT) scanning for preoperative staging of patients with oral/head and neck cancer*. Journal of Oral & Maxillofacial Surgery, 2007. **65**(12): p. 2524-35. [https://www.joms.org/article/S0278-2391\(07\)00333-3/fulltext](https://www.joms.org/article/S0278-2391(07)00333-3/fulltext)
111. Seitz, O., et al., *18F-Fluorodeoxyglucose-PET/CT to evaluate tumor, nodal disease, and gross tumor volume of oropharyngeal and oral cavity cancer: comparison with MR imaging and validation with surgical specimen*. Neuroradiology, 2009. **51**(10): p. 677-86. <https://link.springer.com/article/10.1007%2Fs00234-009-0586-8>
112. Rao, L.P., et al., *Mandibular invasion in oral squamous cell carcinoma: investigation by clinical examination and orthopantomogram*. International Journal of Oral & Maxillofacial Surgery, 2004. **33**(5): p. 454-7. <https://www.ncbi.nlm.nih.gov/pubmed/15183408>
113. Vidiri, A., et al., *Oral cavity and base of the tongue tumors. Correlation between clinical, MRI and pathological staging of primary tumor*. Journal of Experimental and Clinical Cancer Research, 2007. **26** (4): p. 575-582. <https://www.ncbi.nlm.nih.gov/pubmed/18365555>
114. Vidiri, A., et al., *Multi-detector row computed tomography (MDCT) and magnetic resonance imaging (MRI) in the evaluation of the mandibular invasion by squamous cell carcinomas (SCC) of the oral cavity. Correlation with pathological data*. Journal of Experimental & Clinical Cancer Research, 2010. **29**: p. 73. <http://www.jeccr.com/content/pdf/1756-9966-29-73.pdf>
115. Babin, E., et al., *PET/CT for assessing mandibular invasion by intraoral squamous cell carcinomas*. Clinical Otolaryngology, 2008. **33**(1): p. 47-51. <https://onlinelibrary.wiley.com/doi/abs/10.1111/j.1749-4486.2007.01569.x>
116. Baek, C.-H., et al., *Tumor volume assessment by 18F-FDG PET/CT in patients with oral cavity cancer with dental artifacts on CT or MR images*. Journal of Nuclear Medicine, 2008. **49**(9): p. 1422-8. <http://jnm.snmjournals.org/cgi/reprint/49/9/1422.pdf>
117. Pauleit, D., et al., *18F-FET PET compared with 18F-FDG PET and CT in patients with head and neck cancer*. Journal of Nuclear Medicine, 2006. **47**(2): p. 256-61. <http://jnm.snmjournals.org/cgi/reprint/47/2/256.pdf>
118. Dammann, F., et al., *Rational diagnosis of squamous cell carcinoma of the head and neck region: comparative evaluation of CT, MRI, and 18FDG PET.[Erratum appears in AJR Am J Roentgenol. 2005 Jun;184(6):1968]*. AJR, 2005. **184**(4): p. 1326-31. <http://www.ajronline.org/cgi/reprint/184/4/1326.pdf>
119. Roh, J.-L., et al., *Utility of 2-[18F] fluoro-2-deoxy-D-glucose positron emission tomography and positron emission tomography/computed tomography imaging in the preoperative staging of head and neck squamous cell carcinoma*. Oral Oncology, 2007. **43**(9): p. 887-93. <https://www.ncbi.nlm.nih.gov/pubmed/17207656>

120. Yen, T.C., et al., *Staging of untreated squamous cell carcinoma of buccal mucosa with 18F-FDG PET: comparison with head and neck CT/MRI and histopathology*. J Nucl Med, 2005. **46**(5): p. 775-81. <https://www.ncbi.nlm.nih.gov/pubmed/15872350>
121. Hafidh, M.A., et al., *Evaluation of the impact of addition of PET to CT and MR scanning in the staging of patients with head and neck carcinomas*. Eur Arch Otorhinolaryngol, 2006. **263**(9): p. 853-9. <https://www.ncbi.nlm.nih.gov/pubmed/16724209>
122. Krabbe, C.A., et al., *FDG PET in oral and oropharyngeal cancer. Value for confirmation of NO neck and detection of occult metastases*. Oral Oncol, 2008. **44**(1): p. 31-6. <https://www.ncbi.nlm.nih.gov/pubmed/17306603>
123. Nahmias, C., et al., *Positron emission tomography/computerized tomography (PET/CT) scanning for preoperative staging of patients with oral/head and neck cancer*. J Oral Maxillofac Surg, 2007. **65**(12): p. 2524-35. <https://www.ncbi.nlm.nih.gov/pubmed/18022480>
124. Wiener, E., et al., *Comparison of 16-slice MSCT and MRI in the assessment of squamous cell carcinoma of the oral cavity*. European Journal of Radiology, 2006. **58**(1): p. 113-8. [https://www.ejradiology.com/article/S0720-048X\(05\)00362-1/fulltext](https://www.ejradiology.com/article/S0720-048X(05)00362-1/fulltext)
125. Gu, D.H., et al., *CT, MR, (18)F-FDG PET/CT, and their combined use for the assessment of mandibular invasion by squamous cell carcinomas of the oral cavity*. Acta Radiologica, 2010. **51**(10): p. 1111-9. <http://informahealthcare.com/doi/pdfplus/10.3109/02841851.2010.520027>
126. Kyzas, P.A., et al., *18F-fluorodeoxyglucose positron emission tomography to evaluate cervical node metastases in patients with head and neck squamous cell carcinoma: a meta-analysis*. J Natl Cancer Inst, 2008. **100**(10): p. 712-20. <http://www.ncbi.nlm.nih.gov/pubmed/18477804>
127. van den Brekel, M.W., et al., *Modern imaging techniques and ultrasound-guided aspiration cytology for the assessment of neck node metastases: a prospective comparative study*. Eur Arch Otorhinolaryngol, 1993. **250**(1): p. 11-7. <http://www.ncbi.nlm.nih.gov/pubmed/8466744>
128. Ng, S.-H., et al., *18F-FDG PET and CT/MRI in oral cavity squamous cell carcinoma: a prospective study of 124 patients with histologic correlation*. Journal of Nuclear Medicine, 2005. **46**(7): p. 1136-43. <http://jnm.snmjournals.org/cgi/reprint/46/7/1136.pdf>
129. Ng, S.-H., et al., *Prospective study of [18F]fluorodeoxyglucose positron emission tomography and computed tomography and magnetic resonance imaging in oral cavity squamous cell carcinoma with palpably negative neck*. Journal of Clinical Oncology, 2006. **24**(27): p. 4371-6. <http://jco.ascopubs.org/content/24/27/4371.full.pdf>

130. Sumi, M., et al., *Diagnostic performance of MRI relative to CT for metastatic nodes of head and neck squamous cell carcinomas*. Journal of Magnetic Resonance Imaging, 2007. **26**(6): p. 1626-33. <https://www.ncbi.nlm.nih.gov/pubmed/17968896>
131. Takes, R.P., et al., *The value of ultrasound with ultrasound-guided fine-needle aspiration biopsy compared to computed tomography in the detection of regional metastases in the clinically negative neck*. Int J Radiat Oncol Biol Phys, 1998. **40**(5): p. 1027-32. <http://www.ncbi.nlm.nih.gov/pubmed/9539556>
132. Stokkel, M.P., et al., *Preoperative evaluation of patients with primary head and neck cancer using dual-head 18fluorodeoxyglucose positron emission tomography*. Ann Surg, 2000. **231**(2): p. 229-34. <http://www.ncbi.nlm.nih.gov/pubmed/10674615>
133. Adams, S., et al., *Prospective comparison of 18F-FDG PET with conventional imaging modalities (CT, MRI, US) in lymph node staging of head and neck cancer*. Eur J Nucl Med, 1998. **25**(9): p. 1255-60. <http://www.ncbi.nlm.nih.gov/pubmed/9724374>
134. Balogova, S., et al., *Prospective comparison of FDG and FET PET/CT in patients with head and neck squamous cell carcinoma*. Molecular Imaging & Biology, 2008. **10**(6): p. 364-73. <https://www.ncbi.nlm.nih.gov/pubmed/18668293>
135. Jeong, H.-S., et al., *Use of integrated 18F-FDG PET/CT to improve the accuracy of initial cervical nodal evaluation in patients with head and neck squamous cell carcinoma*. Head & Neck, 2007. **29**(3): p. 203-10. <https://onlinelibrary.wiley.com/doi/abs/10.1002/hed.20504>
136. Kim, S.Y., et al., *Utility of FDG PET in patients with squamous cell carcinomas of the oral cavity*. Eur J Surg Oncol, 2008. **34**(2): p. 208-15. <https://www.ncbi.nlm.nih.gov/pubmed/17482789>
137. Schwartz, D.L., et al., *FDG-PET/CT imaging for preradiotherapy staging of head-and-neck squamous cell carcinoma*. International Journal of Radiation Oncology, Biology, Physics, 2005. **61**(1): p. 129-36. <https://www.ncbi.nlm.nih.gov/pubmed/15629603>
138. Gencoglu, U., et al., *The coherence between fine needle aspiration cytology and histopathology of palpable neck nodes in lower lip carcinoma patients*. European Journal of Plastic Surgery, 2003. **26** (2): p. 82-84. <https://link.springer.com/article/10.1007/s00238-003-0483-z>
139. Schroeder, U., et al., *Is there a need for positron emission tomography imaging to stage the N0 neck in T1-T2 squamous cell carcinoma of the oral cavity or oropharynx?* Annals of Otology, Rhinology & Laryngology, 2008. **117**(11): p. 854-63. <https://www.ncbi.nlm.nih.gov/pubmed/19102133>
140. Nakamoto, Y., et al., *Clinical value of image fusion from MR and PET in patients with head and neck cancer*. Molecular Imaging & Biology, 2009. **11**(1): p. 46-53. <https://link.springer.com/article/10.1007%2Fs11307-008-0168-x>

141. Jeong, H.S., et al., *Sentinel lymph node radiolocalization with 99mTc filtered tin colloid in clinically node-negative squamous cell carcinomas of the oral cavity*. Journal of Korean Medical Science, 2006. **21** (5)(5): p. 865-870. <https://www.ncbi.nlm.nih.gov/pubmed/17043421>
142. Pentenero, M., et al., *Accuracy of 18F-FDG-PET/CT for staging of oral squamous cell carcinoma*. Head & Neck, 2008. **30**(11): p. 1488-96. <https://onlinelibrary.wiley.com/doi/abs/10.1002/hed.20906>
143. Wensing, B.M., et al., *FDG-PET in the clinically negative neck in oral squamous cell carcinoma*. [Erratum appears in Laryngoscope. 2006 Jul;116(7 Pt 1):1302]. Laryngoscope, 2006. **116**(5): p. 809-13. <https://onlinelibrary.wiley.com/doi/abs/10.1097/01.mlg.0000209151.78362.d0>
144. Yamazaki, Y., et al., *Assessment of cervical lymph node metastases using FDG-PET in patients with head and neck cancer*. Annals of Nuclear Medicine, 2008. **22**(3): p. 177-84. <https://www.ncbi.nlm.nih.gov/pubmed/18498032>
145. Piao, Y., et al., *Evaluation of 18F-FDG PET/CT for diagnosing cervical nodal metastases in patients with oral cavity or oropharynx carcinoma*. Oral Surgery Oral Medicine Oral Pathology Oral Radiology & Endodontics, 2009. **108**(6): p. 933-8. [https://www.oooojournal.net/article/S1079-2104\(09\)00568-X/fulltext](https://www.oooojournal.net/article/S1079-2104(09)00568-X/fulltext)
146. Hohlweg-Majert, B., et al., *Preoperative cervical lymph node size evaluation in patients with malignant head/neck tumors: comparison between ultrasound and computer tomography*. Journal of Cancer Research & Clinical Oncology, 2009. **135**(6): p. 753-9. <https://www.ncbi.nlm.nih.gov/pubmed/18830710>
147. Thomsen, J.B., et al., *Staging N0 oral cancer: lymphoscintigraphy and conventional imaging*. Acta Radiologica, 2005. **46**(5): p. 492-6. <http://informahealthcare.com/doi/pdfplus/10.1080/02841850510021373>
148. To, E.W.H., et al., *Is neck ultrasound necessary for early stage oral tongue carcinoma with clinically N0 neck?* Dento-Maxillo-Facial Radiology, 2003. **32**(3): p. 156-9. <http://dmfr.birjournals.org/cgi/reprint/32/3/156.pdf>
149. Borgemeester, M.C., et al., *Ultrasound-guided aspiration cytology for the assessment of the clinically N0 neck: factors influencing its accuracy*. Head & Neck, 2008. **30**(11): p. 1505-13. <https://onlinelibrary.wiley.com/doi/abs/10.1002/hed.20903>
150. Brouwer, J., et al., *Positron emission tomography using [18F]fluorodeoxyglucose (FDG-PET) in the clinically negative neck: is it likely to be superior?* European Archives of Oto-Rhino-Laryngology, 2004. **261**(9): p. 479-83. <https://www.ncbi.nlm.nih.gov/pubmed/14685887>

151. Arunachalam, P.S., et al., *Role of computerized tomography (CT) scan of the chest in patients with newly diagnosed head and neck cancers*. Clin Otolaryngol Allied Sci, 2002. 27(12383307): p. 409-411. <http://www.hubmed.org/display.cgi?uids=12383307>
152. Andrie, J., et al., *Initial staging examinations for head and neck squamous cell carcinoma: are they appropriate?* J Laryngol Otol, 2009. 123(8): p. 885-8. <http://www.ncbi.nlm.nih.gov/pubmed/19371453>
153. Ghosh, S.K., et al., *Detection of synchronous lung tumors in patients presenting with squamous cell carcinoma of the head and neck*. Head & Neck, 2009. 31(12): p. 1563-70. <https://www.ncbi.nlm.nih.gov/pubmed/19475554>
154. Loh, K.S., et al., *A rational approach to pulmonary screening in newly diagnosed head and neck cancer*. Head & Neck, 2005. 27(11): p. 990-4. <https://onlinelibrary.wiley.com/doi/abs/10.1002/hed.20261>
155. Bongers, V., et al., *Cost-effectiveness of dual-head 18F-fluorodeoxyglucose PET for the detection of recurrent laryngeal cancer*. Cancer Biother Radiopharm, 2002. 17(12136522): p. 303-306. <http://www.hubmed.org/display.cgi?uids=12136522>
156. Lonneux, M., et al., *Positron emission tomography with fluorodeoxyglucose for suspected head and neck tumor recurrence in the symptomatic patient*. Laryngoscope, 2000. 110(10983949): p. 1493-1497. <http://www.hubmed.org/display.cgi?uids=10983949>
157. Haughey, B.H., et al., *Meta-analysis of second malignant tumors in head and neck cancer: the case for an endoscopic screening protocol*. Ann Otol Rhinol Laryngol, 1992. 101(2 Pt 1): p. 105-12. <http://www.ncbi.nlm.nih.gov/pubmed/1531402>
158. de Bree, R., et al., *Screening for distant metastases in patients with head and neck cancer*. Laryngoscope, 2000. 110(3 Pt 1): p. 397-401. <http://www.ncbi.nlm.nih.gov/pubmed/10718426>
159. Warner, G.C. and G.J. Cox, *Evaluation of chest radiography versus chest computed tomography in screening for pulmonary malignancy in advanced head and neck cancer*. J Otolaryngol, 2003. 32(12866595): p. 107-109. <http://www.hubmed.org/display.cgi?uids=12866595>
160. Keith, D.J.W., T.K. Ong, and I.C. Martin, *The role of thoracic computed tomography in staging newly-diagnosed oral squamous cell carcinoma*. British Journal of Oral & Maxillofacial Surgery, 2006. 44(3): p. 198-202. <https://www.ncbi.nlm.nih.gov/pubmed/16026910>
161. Bisase, B., C. Kerawala, and J. Lee, *The role of computed tomography of the chest in the staging of early squamous cell carcinoma of the tongue*. British Journal of Oral & Maxillofacial Surgery, 2008. 46(5): p. 367-9. <https://linkinghub.elsevier.com/retrieve/pii/S0266435608000089>

162. Jungehulsing, M., et al., *2[F]-fluoro-2-deoxy-D-glucose positron emission tomography is a sensitive tool for the detection of occult primary cancer (carcinoma of unknown primary syndrome) with head and neck lymph node manifestation*. Otolaryngol Head Neck Surg, 2000. **123**(3): p. 294-301. <http://www.ncbi.nlm.nih.gov/pubmed/10964310>
163. Johansen, J., et al., *Implication of 18F-fluoro-2-deoxy-D-glucose positron emission tomography on management of carcinoma of unknown primary in the head and neck: a Danish cohort study*. Laryngoscope, 2002. **112**(12439171): p. 2009-2014. <http://www.hubmed.org/display.cgi?uids=12439171>
164. Regelin, G., et al., *Detection of unknown primary tumours and distant metastases in patients with cervical metastases: value of FDG-PET versus conventional modalities*. Eur J Nucl Med Mol Imaging, 2002. **29**(8): p. 1024-30. <http://www.ncbi.nlm.nih.gov/pubmed/12173016>
165. Reviews., E., *Multi-agent chemotherapy for early breast cancer*. Cochrane Database of Systematic Review., 2003.
166. Coatesworth, A.P. and K. MacLennan, *Squamous cell carcinoma of the upper aerodigestive tract: the prevalence of microscopic extracapsular spread and soft tissue deposits in the clinically NO neck*. Head Neck, 2002. **24**(11891957): p. 258-261. <http://www.hubmed.org/display.cgi?uids=11891957>
167. Carinci, F., et al., *Extension as a prognostic factor in oropharyngeal cancer: largest mucosal dimension compared with number of (sub)sites involved*. Br J Oral Maxillofac Surg, 1998. **36**(6): p. 440-445. <http://www.hubmed.org/display.cgi?uids=9881786>
168. Hirvikoski, P., et al., *Enhanced apoptosis correlates with poor survival in patients with laryngeal cancer but not with cell proliferation, bcl-2 or p53 expression*. Eur J Cancer, 1999. **35**(10448265): p. 231-237. <http://www.hubmed.org/display.cgi?uids=10448265>
169. Fortin, A., et al., *Does histologic grade have a role in the management of head and neck cancers?* J Clin Oncol, 2001. **19**(11689578): p. 4107-4116. <http://www.hubmed.org/display.cgi?uids=11689578>
170. Yamazaki, H., et al., *Tongue cancer treated with brachytherapy: is thickness of tongue cancer a prognostic factor for regional control?* Anticancer Res, 1998. **18**(2B): p. 1261-5. <https://www.ncbi.nlm.nih.gov/pubmed/9615798>
171. O'Brien, C.J., et al., *Tumor thickness influences prognosis of T1 and T2 oral cavity cancer--but what thickness?* Head Neck, 2003. **25**(11): p. 937-45. <http://www.ncbi.nlm.nih.gov/pubmed/14603454>
172. Nishimaki, T., et al., *Outcomes and prognostic factors after surgical resection of hypopharyngeal and cervical esophageal carcinomas*. Int Surg, 2002. **87**(1): p. 38-44. <http://www.hubmed.org/display.cgi?uids=12144188>

173. Recht, A., et al., *Postmastectomy radiotherapy: clinical practice guidelines of the American Society of Clinical Oncology*. J Clin Oncol, 2001. **19**(5): p. 1539-69.  
<https://www.ncbi.nlm.nih.gov/pubmed/11230499>
174. Ang, K.K., et al., *Impact of epidermal growth factor receptor expression on survival and pattern of relapse in patients with advanced head and neck carcinoma*. Cancer Res, 2002. **62**(12499279): p. 7350-7356. <http://www.hubmed.org/display.cgi?uids=12499279>
175. Spiro, R.H., et al., *Pattern of invasion and margin assessment in patients with oral tongue cancer*. Head Neck, 1999. **21**(5): p. 408-413.  
<http://www.hubmed.org/display.cgi?uids=10402520>
176. Wong, R.J., et al., *Histological pattern of mandibular invasion by oral squamous cell carcinoma*. Laryngoscope, 2000. **110**(1): p. 65-72.  
<http://www.hubmed.org/display.cgi?uids=10646718>
177. Weijers, M., et al., *The clinical relevance of epithelial dysplasia in the surgical margins of tongue and floor of mouth squamous cell carcinoma: an analysis of 37 patients*. J Oral Pathol Med, 2002. **31**(11896817): p. 11-15. <http://www.hubmed.org/display.cgi?uids=11896817>
178. Bailey, J.S., R.H. Blanchaert, and R.A. Ord, *Management of oral squamous cell carcinoma treated with inadequate excisional biopsy*. J Oral Maxillofac Surg, 2001. **59**(11526566): p. 1007-1010. <http://www.hubmed.org/display.cgi?uids=11526566>
179. McMahon, J., et al., *Influence of condition of surgical margins on local recurrence and disease-specific survival in oral and oropharyngeal cancer*. Br J Oral Maxillofac Surg, 2003. **41**(4): p. 224-31. <http://www.ncbi.nlm.nih.gov/pubmed/12946663>
180. Slootweg, P.J., et al., *Treatment failure and margin status in head and neck cancer. A critical view on the potential value of molecular pathology*. Oral Oncol, 2002. **38**(12110346): p. 500-503. <http://www.hubmed.org/display.cgi?uids=12110346>
181. Ribeiro, N.F.F., et al., *Do frozen sections help achieve adequate surgical margins in the resection of oral carcinoma?* Int J Oral Maxillofac Surg, 2003. **32**(12729775): p. 152-158.  
<http://www.hubmed.org/display.cgi?uids=12729775>
182. DiNardo, L.J., et al., *Accuracy, utility, and cost of frozen section margins in head and neck cancer surgery*. Laryngoscope, 2000. **110**(10 Pt 1): p. 1773-6.  
<http://www.ncbi.nlm.nih.gov/pubmed/11037842>
183. Spector, J.G., et al., *Delayed regional metastases, distant metastases, and second primary malignancies in squamous cell carcinomas of the larynx and hypopharynx*. Laryngoscope, 2001. **111**(11404625): p. 1079-1087. <http://www.hubmed.org/display.cgi?uids=11404625>

184. Ozdek, A., et al., *Histopathological predictors of occult lymph node metastases in supraglottic squamous cell carcinomas*. Eur Arch Otorhinolaryngol, 2000. 257(11052252): p. 389-392.  
<http://www.hubmed.org/display.cgi?uids=11052252>
185. Brasilino de Carvalho, M., *Quantitative analysis of the extent of extracapsular invasion and its prognostic significance: a prospective study of 170 cases of carcinoma of the larynx and hypopharynx*. Head Neck, 1998. 20(1): p. 16-21.  
<http://www.ncbi.nlm.nih.gov/pubmed/9464947>
186. Tankere, F., et al., *Prognostic value of lymph node involvement in oral cancers: a study of 137 cases*. Laryngoscope, 2000. 110(11129021): p. 2061-2065.  
<http://www.hubmed.org/display.cgi?uids=11129021>
187. Woolgar, J.A., et al., *Cervical lymph node metastasis in oral cancer: the importance of even microscopic extracapsular spread*. Oral Oncol, 2003. 39(12509965): p. 130-137.  
<http://www.hubmed.org/display.cgi?uids=12509965>
188. Suoglu, Y., et al., *Extracapsular spread in ipsilateral neck and contralateral neck metastases in laryngeal cancer*. Ann Otol Rhinol Laryngol, 2002. 111(5 Pt 1): p. 447-54.  
<http://www.ncbi.nlm.nih.gov/pubmed/12018330>
189. Greenberg, J.S., et al., *Extent of extracapsular spread: a critical prognosticator in oral tongue cancer*. Cancer, 2003. 97(12627511): p. 1464-1470.  
<http://www.hubmed.org/display.cgi?uids=12627511>
190. Esposito, E.D., et al., *Occult lymph node metastases in supraglottic cancers of the larynx*. Otolaryngol Head Neck Surg, 2001. 124(3): p. 253-7.  
<http://www.ncbi.nlm.nih.gov/pubmed/11240985>
191. Enepekides, D.J., et al., *Occult cervical metastases: immunoperoxidase analysis of the pathologically negative neck*. Otolaryngol Head Neck Surg, 1999. 120(5): p. 713-717.  
<http://www.hubmed.org/display.cgi?uids=10229598>
192. Byers, R.M., et al., *Can we detect or predict the presence of occult nodal metastases in patients with squamous carcinoma of the oral tongue?* Head Neck, 1998. 20(2): p. 138-44.  
<http://www.ncbi.nlm.nih.gov/pubmed/9484945>
193. Ferlito, A., et al., *Lymph node micrometastases in head and neck cancer: a review*. Acta Otolaryngol, 2001. 121(6): p. 660-5. <http://www.ncbi.nlm.nih.gov/pubmed/11678163>
194. Lindel, K., et al., *Human papillomavirus positive squamous cell carcinoma of the oropharynx: a radiosensitive subgroup of head and neck carcinoma*. Cancer, 2001. 92(4): p. 805-13.  
<http://www.ncbi.nlm.nih.gov/pubmed/11550151>



195. Buchwald, C., et al., *Human papilloma virus and p53 expression in carcinomas associated with sinonasal papillomas: a Danish Epidemiological study 1980-1998*. Laryngoscope, 2001. **111**(6): p. 1104-10. <http://www.ncbi.nlm.nih.gov/pubmed/11404629>
196. Friesland, S., et al., *Human papilloma virus (HPV) and p53 immunostaining in advanced tonsillar carcinoma--relation to radiotherapy response and survival*. Anticancer Res, 2001. **21**(1B): p. 529-34. <http://www.ncbi.nlm.nih.gov/pubmed/11299799>
197. Gillison, M.L., et al., *Evidence for a causal association between human papillomavirus and a subset of head and neck cancers*. J Natl Cancer Inst, 2000. **92**(9): p. 709-20. <http://www.ncbi.nlm.nih.gov/pubmed/10793107>
198. Takes, R.P., et al., *Markers for nodal metastasis in head and neck squamous cell cancer*. Arch Otolaryngol Head Neck Surg, 2002. **128**(5): p. 512-8. <http://www.ncbi.nlm.nih.gov/pubmed/12003581>
199. Helliwell, T.R., *Molecular markers of metastasis in squamous carcinomas*. J Pathol, 2001. **194**(3): p. 289-93. <http://www.ncbi.nlm.nih.gov/pubmed/11439359>
200. Epstein, J.B., et al., *Periodontal attachment loss in patients after head and neck radiation therapy*. Oral Surgery Oral Medicine Oral Pathology Oral Radiology & Endodontics, 1998. **86**(6): p. 673-7. <http://www.ncbi.nlm.nih.gov/pubmed/9868723>
201. Denis, F., et al., *Late toxicity results of the GORTEC 94-01 randomized trial comparing radiotherapy with concomitant radiochemotherapy for advanced-stage oropharynx carcinoma: comparison of LENT/SOMA, RTOG/EORTC, and NCI-CTC scoring systems*. Int J Radiat Oncol Biol Phys, 2003. **55**(1): p. 93-8. <http://www.ncbi.nlm.nih.gov/pubmed/12504040>
202. dos Santos, C.R., et al., *Involvement of level I neck lymph nodes in advanced squamous carcinoma of the larynx*. Ann Otol Rhinol Laryngol, 2001. **110**(10): p. 982-4. <http://www.ncbi.nlm.nih.gov/pubmed/11642434>
203. Johansen, L.V., C. Grau, and J. Overgaard, *Hypopharyngeal squamous cell carcinoma--treatment results in 138 consecutively admitted patients*. Acta Oncol, 2000. **39**(4): p. 529-36. <http://www.ncbi.nlm.nih.gov/pubmed/11041117>
204. Rodgers, L.W., Jr., et al., *Management of squamous cell carcinoma of the floor of mouth*. Head Neck, 1993. **15**(1): p. 16-9. <http://www.ncbi.nlm.nih.gov/pubmed/8416850>
205. Levendag, P.C., et al., *Local tumor control in radiation therapy of cancers in the head and neck*. Am J Clin Oncol, 1996. **19**(5): p. 469-477. <http://www.hubmed.org/display.cgi?uids=8823474>

206. Crampette, L., et al., *Modified subtotal laryngectomy with cricothyroidoepiglottopexy--long term results in 81 patients*. *Head Neck*, 1999. **21**(2): p. 95-103.  
<http://www.ncbi.nlm.nih.gov/pubmed/10091976>
207. Giovanni, A., et al., *Partial frontolateral laryngectomy with epiglottic reconstruction for management of early-stage glottic carcinoma*. *Laryngoscope*, 2001. **111**(4 Pt 1): p. 663-8.  
<http://www.ncbi.nlm.nih.gov/pubmed/11359138>
208. Luukkaa, M., et al., *Neodymium YAG contact laser in the treatment of cancer of the mobile tongue*. *Acta Otolaryngol*, 2002. **122**(3): p. 318-22.  
<http://www.ncbi.nlm.nih.gov/pubmed/12030583>
209. Edwards, D.M. and N.W. Johnson, *Treatment of upper aerodigestive tract cancers in England and its effect on survival*. *Br J Cancer*, 1999. **81**(2): p. 323-9.  
<http://www.ncbi.nlm.nih.gov/pubmed/10496360>
210. Bahadur, S., et al., *Results of radiotherapy with, or without, salvage surgery versus combined surgery and radiotherapy in advanced carcinoma of the hypopharynx*. *J Laryngol Otol*, 2002. **116**(1): p. 29-32. <http://www.ncbi.nlm.nih.gov/pubmed/11860648>
211. Leon, X., et al., *Results of an organ preservation protocol with induction chemotherapy and radiotherapy in patients with locally advanced pyriform sinus carcinoma*. *Eur Arch Otorhinolaryngol*, 2002. **259**(1): p. 32-6. <http://www.ncbi.nlm.nih.gov/pubmed/11954923>
212. Barzan, L., et al., *Squamous cell carcinoma of the hypopharynx treated with surgery and radiotherapy*. *J Laryngol Otol*, 2002. **116**(1): p. 24-8.  
<http://www.ncbi.nlm.nih.gov/pubmed/11860647>
213. MacKenzie, R.G., et al., *Comparing treatment outcomes of radiotherapy and surgery in locally advanced carcinoma of the larynx: a comparison limited to patients eligible for surgery*. *Int J Radiat Oncol Biol Phys*, 2000. **47**(1): p. 65-71.  
<http://www.ncbi.nlm.nih.gov/pubmed/10758306>
214. Porter, M.J., et al., *Audit in the management of T3 fixed-cord laryngeal cancer*. *Am J Otolaryngol*, 1998. **19**(6): p. 360-4. <http://www.ncbi.nlm.nih.gov/pubmed/9839909>
215. Staton, J., et al., *Factors predictive of poor functional outcome after chemoradiation for advanced laryngeal cancer*. *Otolaryngol Head Neck Surg*, 2002. **127**(1): p. 43-7.  
<http://www.ncbi.nlm.nih.gov/pubmed/12161729>
216. Terrell, J.E., S.G. Fisher, and G.T. Wolf, *Long-term quality of life after treatment of laryngeal cancer. The Veterans Affairs Laryngeal Cancer Study Group*. *Arch Otolaryngol Head Neck Surg*, 1998. **124**(9): p. 964-71. <http://www.ncbi.nlm.nih.gov/pubmed/9738804>

217. Bergqvist, M., et al., *Radiation treatment of T1-T4 squamous cell carcinoma of the larynx: a retrospective analysis and long-term follow-up of 135 patients*. *Anticancer Res*, 2002. **22**(2B): p. 1239-42. <http://www.ncbi.nlm.nih.gov/pubmed/12168932>
218. Paisley, S., et al., *Results of radiotherapy for primary subglottic squamous cell carcinoma*. *Int J Radiat Oncol Biol Phys*, 2002. **52**(5): p. 1245-50. <http://www.ncbi.nlm.nih.gov/pubmed/11955735>
219. Orus, C., et al., *Initial treatment of the early stages (I, II) of supraglottic squamous cell carcinoma: partial laryngectomy versus radiotherapy*. *Eur Arch Otorhinolaryngol*, 2000. **257**(9): p. 512-6. <http://www.ncbi.nlm.nih.gov/pubmed/11131380>
220. Medini, E., et al., *Curative radiotherapy for stage II-III squamous cell carcinoma of the glottic larynx*. *Am J Clin Oncol*, 1998. **21**(3): p. 302-5. <http://www.ncbi.nlm.nih.gov/pubmed/9626804>
221. Lavertu, P., et al., *Comparison of surgical complications after organ-preservation therapy in patients with stage III or IV squamous cell head and neck cancer*. *Arch Otolaryngol Head Neck Surg*, 1998. **124**(4): p. 401-6. <http://www.ncbi.nlm.nih.gov/pubmed/9559686>
222. Mendenhall, W.M., et al., *Radiation therapy for squamous cell carcinoma of the tonsillar region: a preferred alternative to surgery?* *J Clin Oncol*, 2000. **18**(11): p. 2219-25. <http://www.ncbi.nlm.nih.gov/pubmed/10829041>
223. Mendenhall, W.M., et al., *Is radiation therapy a preferred alternative to surgery for squamous cell carcinoma of the base of tongue?* *J Clin Oncol*, 2000. **18**(1): p. 35-42. <http://www.ncbi.nlm.nih.gov/pubmed/10623691>
224. Tschudi, D., S. Stoeckli, and S. Schmid, *Quality of life after different treatment modalities for carcinoma of the oropharynx*. *Laryngoscope*, 2003. **113**(11): p. 1949-54. <http://www.ncbi.nlm.nih.gov/pubmed/14603054>
225. Pfreundner, L., et al., *Induction chemotherapy with paclitaxel and cisplatin and CT-based 3D radiotherapy in patients with advanced laryngeal and hypopharyngeal carcinomas--a possibility for organ preservation*. *Radiother Oncol*, 2003. **68**(2): p. 163-70. <http://www.ncbi.nlm.nih.gov/pubmed/12972311>
226. Parsons, J.T., et al., *An analysis of factors influencing the outcome of postoperative irradiation for squamous cell carcinoma of the oral cavity*. *Int J Radiat Oncol Biol Phys*, 1997. **39**(1): p. 137-48. <http://www.ncbi.nlm.nih.gov/pubmed/9300748>
227. Sessions, D.G., et al., *Analysis of treatment results for floor-of-mouth cancer*. *Laryngoscope*, 2000. **110**(10): p. 1764-1772. <http://www.hubmed.org/display.cgi?uids=11037841>

228. Kovacs, A.F., *Relevance of positive margins in case of adjuvant therapy of oral cancer*. Int J Oral Maxillofac Surg, 2004. **33**(5): p. 447-453.  
<http://www.hubmed.org/display.cgi?uids=15183407>
229. O'Brien, C.J., et al., *Influence of bone invasion and extent of mandibular resection on local control of cancers of the oral cavity and oropharynx*. Int J Oral Maxillofac Surg, 2003. **32**(5): p. 492-497. <http://www.hubmed.org/display.cgi?uids=14759107>
230. Hicks, W.L., et al., *Squamous cell carcinoma of the floor of mouth: a 20-year review*. Head Neck, 1997. **19**(5): p. 400-405. <http://www.hubmed.org/display.cgi?uids=9243267>
231. Loree, T.R. and E.W. Strong, *Significance of positive margins in oral cavity squamous carcinoma*. Am J Surg, 1990. **160**(4): p. 410-414.  
<http://www.hubmed.org/display.cgi?uids=2221245>
232. Sutton, D.N., et al., *The prognostic implications of the surgical margin in oral squamous cell carcinoma*. Int J Oral Maxillofac Surg, 2003. **32**(1): p. 30-34.  
<http://www.hubmed.org/display.cgi?uids=12653229>
233. Brown, J.S., et al., *Factors that influence the method of mandibular resection in the management of oral squamous cell carcinoma*. Br J Oral Maxillofac Surg, 2002. **40**(4): p. 275-284. <http://www.hubmed.org/display.cgi?uids=12175825>
234. Wolff, D., S. Hassfeld, and C. Hofele, *Influence of marginal and segmental mandibular resection on the survival rate in patients with squamous cell carcinoma of the inferior parts of the oral cavity*. J Craniomaxillofac Surg, 2004. **32**(5): p. 318-323.  
<http://www.hubmed.org/display.cgi?uids=15458675>
235. Munoz Guerra, M.F., et al., *Marginal and segmental mandibulectomy in patients with oral cancer: a statistical analysis of 106 cases*. J Oral Maxillofac Surg, 2003. **61**(11): p. 1289-1296.  
<http://www.hubmed.org/display.cgi?uids=14613085>
236. Muscatello, L., et al., *Marginal mandibulectomy in oral cancer surgery: A 13-year experience*. European Archives of Oto-Rhino-Laryngology, 2010. **267** (5): p. 759-764.  
<http://ovidsp.ovid.com/ovidweb.cgi?T=JS&CSC=Y&NEWS=N&PAGE=fulltext&D=emed9&AN=2010381714>
237. Abler, A., M. Roser, and D. Weingart, *[On the indications for and morbidity of segmental resection of the mandible for squamous cell carcinoma in the lower oral cavity]*. Mund-, Kiefer- und Gesichtschirurgie, 2005. **9**(3): p. 137-42. <https://www.springermedizin.de/zur-indikation-und-morbidityaet-der-kontinuitaetsresektion-des-un/8688692>
238. Namaki, S., et al., *Masticatory efficiency before and after surgery in oral cancer patients: comparative study of glossectomy, marginal mandibulectomy and segmental mandibulectomy*.

- Journal of Oral Science, 2004. **46**(2): p. 113-7.  
<https://www.ncbi.nlm.nih.gov/pubmed/15287545>
239. Soo, K.C., et al., *Surgery and adjuvant radiotherapy vs concurrent chemoradiotherapy in stage III/IV nonmetastatic squamous cell head and neck cancer: a randomised comparison*. Br J Cancer, 2005. **93**(3): p. 279-86. <http://www.ncbi.nlm.nih.gov/pubmed/16012523>
240. Lefebvre, J.L., et al., *Management of early oral cavity cancer. Experience of Centre Oscar Lambret*. Eur J Cancer B Oral Oncol, 1994. **30**(3): p. 216-20.  
<http://www.ncbi.nlm.nih.gov/pubmed/7920170>
241. Panje, W.R., B. Smith, and B.F. McCabe, *Epidermoid carcinoma of the floor of the mouth: surgical therapy vs combined therapy vs radiation therapy*. Otolaryngol Head Neck Surg, 1980. **88**(6): p. 714-720. <http://www.hubmed.org/display.cgi?uids=7208038>
242. Iyer, S.G., et al., *Surgical treatment outcomes of localized squamous carcinoma of buccal mucosa*. Head Neck, 2004. **26**(10): p. 897-902.  
<http://www.hubmed.org/display.cgi?uids=15390193>
243. Turner, S.L., et al., *Radical external beam radiotherapy for 333 squamous carcinomas of the oral cavity--evaluation of late morbidity and a watch policy for the clinically negative neck*. Radiother Oncol, 1996. **41**(1): p. 21-9. <http://www.ncbi.nlm.nih.gov/pubmed/8961364>
244. Glanzmann, C. and K.W. Gratz, *Radionecrosis of the mandibula: a retrospective analysis of the incidence and risk factors*. Radiother Oncol, 1995. **36**(2): p. 94-9100.  
<http://www.hubmed.org/display.cgi?uids=7501817>
245. Zelefsky, M.J., et al., *Postoperative radiation therapy for squamous cell carcinomas of the oral cavity and oropharynx: impact of therapy on patients with positive surgical margins*. Int J Radiat Oncol Biol Phys, 1993. **25**(1): p. 17-21.  
<http://www.hubmed.org/display.cgi?uids=8416876>
246. Rogers, S.N., et al., *Longitudinal health-related quality of life after mandibular resection for oral cancer: a comparison between rim and segment*. Head & Neck, 2004. **26**(1): p. 54-62.  
<https://www.ncbi.nlm.nih.gov/pubmed/14724907>
247. Spiro, R.H., et al., *Supraomohyoid neck dissection*. Am J Surg, 1996. **172**(8988669): p. 650-653. <http://www.hubmed.org/display.cgi?uids=8988669>
248. Nieuwenhuis, E.J.C., et al., *Wait-and-see policy for the N0 neck in early-stage oral and oropharyngeal squamous cell carcinoma using ultrasonography-guided cytology: is there a role for identification of the sentinel node?* Head Neck, 2002. **24**(11891961): p. 282-289.  
<http://www.hubmed.org/display.cgi?uids=11891961>

249. Shah, J.P., F.C. Candela, and A.K. Poddar, *The patterns of cervical lymph node metastases from squamous carcinoma of the oral cavity*. *Cancer*, 1990. **66**(1): p. 109-113.  
<http://www.hubmed.org/display.cgi?uids=2354399>
250. Spiro, J.D., et al., *Critical assessment of supraomohyoid neck dissection*. *Am J Surg*, 1988. **156**(4): p. 286-289. <http://www.hubmed.org/display.cgi?uids=3177752>
251. Byers, R.M., P.F. Wolf, and A.J. Ballantyne, *Rationale for elective modified neck dissection*. *Head Neck Surg*, 1988. **10**(3): p. 160-167. <http://www.hubmed.org/display.cgi?uids=3235344>
252. Smith, G.I., et al., *Management of the neck in patients with T1 and T2 cancer in the mouth*. *Br J Oral Maxillofac Surg*, 2004. **42**(6): p. 494-500.  
<http://www.ncbi.nlm.nih.gov/pubmed/15544877>
253. Crean, S.-J., et al., *Reduction of occult metastatic disease by extension of the supraomohyoid neck dissection to include level IV*. *Head Neck*, 2003. **25**(12953312): p. 758-762.  
<http://www.hubmed.org/display.cgi?uids=12953312>
254. Hao, S.-P. and N.M. Tsang, *The role of supraomohyoid neck dissection in patients of oral cavity carcinoma (small star, filled)*. *Oral Oncol*, 2002. **38**(11978555): p. 309-312.  
<http://www.hubmed.org/display.cgi?uids=11978555>
255. O'Brien, C.J., et al., *The use of clinical criteria alone in the management of the clinically negative neck among patients with squamous cell carcinoma of the oral cavity and oropharynx*. *Arch Otolaryngol Head Neck Surg*, 2000. **126**(3): p. 360-5.  
<http://www.ncbi.nlm.nih.gov/pubmed/10722009>
256. Henick, D.H., et al., *Supraomohyoid neck dissection as a staging procedure for squamous cell carcinomas of the oral cavity and oropharynx*. *Head Neck*, 1995. **17**(2): p. 119-123.  
<http://www.hubmed.org/display.cgi?uids=7558808>
257. Cole, I. and L. Hughes, *The relationship of cervical lymph node metastases to primary sites of carcinoma of the upper aerodigestive tract: a pathological study*. *Aust N Z J Surg*, 1997. **67**(12): p. 860-865. <http://www.hubmed.org/display.cgi?uids=9451342>
258. McGuirt, W.F., et al., *Floor of mouth carcinoma. The management of the clinically negative neck*. *Arch Otolaryngol Head Neck Surg*, 1995. **121**(7873143): p. 278-282.  
<http://www.hubmed.org/display.cgi?uids=7873143>
259. Kligerman, J., et al., *Supraomohyoid neck dissection in the treatment of T1/T2 squamous cell carcinoma of oral cavity*. *Am J Surg*, 1994. **168**(7977957): p. 391-394.  
<http://www.hubmed.org/display.cgi?uids=7977957>

260. Johnson, J.T., *Carcinoma of the larynx: selective approach to the management of cervical lymphatics*. Ear Nose Throat J, 1994. 73(5): p. 303-5.  
<http://www.ncbi.nlm.nih.gov/pubmed/8045232>
261. Manni, J.J. and F.J. van den Hoogen, *Supraomohyoid neck dissection with frozen section biopsy as a staging procedure in the clinically node-negative neck in carcinoma of the oral cavity*. Am J Surg, 1991. 162(4): p. 373-376. <http://www.hubmed.org/display.cgi?uids=1951891>
262. Leon, X., et al., *Selective dissection of levels II-III with intraoperative control of the upper and middle jugular nodes: a therapeutic option for the NO neck*. Head Neck, 2001. 23(6): p. 441-446. <http://www.hubmed.org/display.cgi?uids=11360304>
263. Byers, R.M., *Modified neck dissection. A study of 967 cases from 1970 to 1980*. Am J Surg, 1985. 150(4): p. 414-21. <http://www.ncbi.nlm.nih.gov/pubmed/4051103>
264. Bocca, E., et al., *Functional neck dissection: an evaluation and review of 843 cases*. Laryngoscope, 1984. 94(7): p. 942-945. <http://www.hubmed.org/display.cgi?uids=6738274>
265. Molinari, R., et al., *Retrospective comparison of conservative and radical neck dissection in laryngeal cancer*. Ann Otol Rhinol Laryngol, 1980. 89(6 Pt 1): p. 578-81.  
<http://www.ncbi.nlm.nih.gov/pubmed/7458153>
266. Spiro, R.H., O. Gallo, and J.P. Shah, *Selective jugular node dissection in patients with squamous carcinoma of the larynx or pharynx*. Am J Surg, 1993. 166(4): p. 399-402.  
<http://www.hubmed.org/display.cgi?uids=8214301>
267. Bier, J., *Radical neck dissection versus conservative neck dissection for squamous cell carcinoma of the oral cavity*. Recent Results Cancer Res, 1994. 134: p. 57-62.  
<http://www.hubmed.org/display.cgi?uids=8153442>
268. *Results of a prospective trial on elective modified radical classical versus supraomohyoid neck dissection in the management of oral squamous carcinoma. Brazilian Head and Neck Cancer Study Group*. Am J Surg, 1998. 176(5): p. 422-7.  
<http://www.ncbi.nlm.nih.gov/pubmed/9874426>
269. Fakhri, A.R., et al., *Elective versus therapeutic neck dissection in early carcinoma of the oral tongue*. Am J Surg, 1989. 158(4): p. 309-313.  
<http://www.hubmed.org/display.cgi?uids=2802032>
270. van den Brekel, M.W., J.A. Castelijns, and G.B. Snow, *Diagnostic evaluation of the neck*. Otolaryngol Clin North Am, 1998. 31(4): p. 601-20.  
<http://www.ncbi.nlm.nih.gov/pubmed/9687324>
271. Ho, C.M., et al., *Treatment of neck nodes in oral cancer*. Surg Oncol, 1992. 1(1341238): p. 73-78. <http://www.hubmed.org/display.cgi?uids=1341238>

272. Lydiatt, D.D., et al., *Treatment of stage I and II oral tongue cancer*. Head Neck, 1993. 15(4): p. 308-312. <http://www.hubmed.org/display.cgi?uids=8360052>
273. Grandi, C., et al., *Salvage surgery of cervical recurrences after neck dissection or radiotherapy*. Head Neck, 1993. 15(4): p. 292-295. <http://www.hubmed.org/display.cgi?uids=8360049>
274. Vandenbrouck, C., et al., *Elective versus therapeutic radical neck dissection in epidermoid carcinoma of the oral cavity: results of a randomized clinical trial*. Cancer, 1980. 46(2): p. 386-390. <http://www.hubmed.org/display.cgi?uids=6992980>
275. Dias, F.L., et al., *Elective neck dissection versus observation in stage I squamous cell carcinomas of the tongue and floor of the mouth*. Otolaryngol Head Neck Surg, 2001. 125(1): p. 23-29. <http://www.hubmed.org/display.cgi?uids=11458209>
276. Wolfensberger, M., et al., *Surgical treatment of early oral carcinoma-results of a prospective controlled multicenter study*. Head Neck, 2001. 23(7): p. 525-530. <http://www.hubmed.org/display.cgi?uids=11400239>
277. D'Cruz, A.K., et al., *Elective neck dissection for the management of the N0 neck in early cancer of the oral tongue: need for a randomized controlled trial*. Head & Neck, 2009. 31(5): p. 618-24. <https://onlinelibrary.wiley.com/doi/abs/10.1002/hed.20988>
278. Huang, S.-F., et al., *Neck treatment of patients with early stage oral tongue cancer: comparison between observation, supraomohyoid dissection, and extended dissection*. Cancer, 2008. 112(5): p. 1066-75. <https://onlinelibrary.wiley.com/doi/full/10.1002/cncr.23278>
279. Givi, B., et al., *Impact of elective neck dissection on the outcome of oral squamous cell carcinomas arising in the maxillary alveolus and hard palate*. Head Neck, 2016. 38 Suppl 1: p. E1688-94. <https://www.ncbi.nlm.nih.gov/pubmed/26614119>
280. Poeschl, P.W., et al., *Impact of elective neck dissection on regional recurrence and survival in cN0 staged oral maxillary squamous cell carcinoma*. Oral Oncol, 2012. 48(2): p. 173-8. <https://www.ncbi.nlm.nih.gov/pubmed/21974917>
281. Feng, Z., et al., *Elective neck dissection versus observation for cN0 neck of squamous cell carcinoma primarily located in the maxillary gingiva and alveolar ridge: a retrospective study of 129 cases*. Oral Surg Oral Med Oral Pathol Oral Radiol, 2013. 116(5): p. 556-61. <https://www.ncbi.nlm.nih.gov/pubmed/24119520>
282. Beltramini, G.A., et al., *Is neck dissection needed in squamous-cell carcinoma of the maxillary gingiva, alveolus, and hard palate? A multicentre Italian study of 65 cases and literature review*. Oral Oncol, 2012. 48(2): p. 97-101. <https://www.ncbi.nlm.nih.gov/pubmed/21993155>



283. Akhtar, S., M. Ikram, and S. Ghaffar, *Neck involvement in early carcinoma of tongue. Is elective neck dissection warranted?* JPMA - Journal of the Pakistan Medical Association, 2007. 57(6): p. 305-7. <https://www.ncbi.nlm.nih.gov/pubmed/17629233>
284. Robbins, K.T., et al., *Neck dissection classification update: revisions proposed by the American Head and Neck Society and the American Academy of Otolaryngology-Head and Neck Surgery.* Arch Otolaryngol Head Neck Surg, 2002. 128(12117328): p. 751-758. <http://www.hubmed.org/display.cgi?uids=12117328>
285. Piedbois, P., et al., *Stage I-II squamous cell carcinoma of the oral cavity treated by iridium-192: is elective neck dissection indicated?* Radiother Oncol, 1991. 21(2): p. 100-106. <http://www.hubmed.org/display.cgi?uids=1866462>
286. Yuen, A.P., et al., *Results of surgical salvage of locoregional recurrence of carcinoma of the tongue after radiotherapy failure.* Ann Otol Rhinol Laryngol, 1997. 106(9): p. 779-782. <http://www.hubmed.org/display.cgi?uids=9302912>
287. Weiss, M.H., L.B. Harrison, and R.S. Isaacs, *Use of decision analysis in planning a management strategy for the stage N0 neck.* Arch Otolaryngol Head Neck Surg, 1994. 120(8018319): p. 699-702. <http://www.hubmed.org/display.cgi?uids=8018319>
288. Iype, E.M., et al., *The role of selective neck dissection (I-III) in the treatment of node negative (N0) neck in oral cancer.* Oral Oncology, 2008. 44(12): p. 1134-8. <https://onlinelibrary.wiley.com/doi/full/10.1002/cncr.23278>
289. Yuen, A.P.-W., et al., *Prospective randomized study of selective neck dissection versus observation for N0 neck of early tongue carcinoma.* Head & Neck, 2009. 31(6): p. 765-72. <https://onlinelibrary.wiley.com/doi/abs/10.1002/hed.21033>
290. Berger, M., et al., *Occurrence of cervical lymph node metastasis of maxillary squamous cell carcinoma - A monocentric study of 171 patients.* J Craniomaxillofac Surg, 2015. 43(10): p. 2195-9. <https://www.ncbi.nlm.nih.gov/pubmed/26515265>
291. D'Cruz, A.K., et al., *Elective versus Therapeutic Neck Dissection in Node-Negative Oral Cancer.* N Engl J Med, 2015. 373(6): p. 521-9. <https://www.ncbi.nlm.nih.gov/pubmed/26027881>
292. De Silva, R.K., et al., *A model to predict nodal metastasis in patients with oral squamous cell carcinoma.* PLoS One, 2018. 13(8): p. e0201755. <https://www.ncbi.nlm.nih.gov/pubmed/30091996>
293. Sagheb, K., et al., *Cervical metastases of squamous cell carcinoma of the maxilla: a retrospective study of 25 years.* Clin Oral Investig, 2014. 18(4): p. 1221-1227. <https://www.ncbi.nlm.nih.gov/pubmed/23934238>

294. Jin, W.L., et al., *Occult cervical lymph node metastases in 100 consecutive patients with cNO tongue cancer*. Chinese Medical Journal, 2008. **121 (19)**(19): p. 1871-1874.  
<http://www.cmj.org/Periodical/PDF/200892339683910.pdf>
295. Byers, R.M., et al., *Frequency and therapeutic implications of "skip metastases" in the neck from squamous carcinoma of the oral tongue*. Head Neck, 1997. **19**(1): p. 14-9.  
<https://www.ncbi.nlm.nih.gov/pubmed/9030939>
296. Corlette, T.H., et al., *Neck dissection of level IIb: is it really necessary?* Laryngoscope, 2005. **115**(9): p. 1624-6. <https://www.ncbi.nlm.nih.gov/pubmed/16148706>
297. Elsheikh, M.N., M.E. Mahfouz, and E. Elsheikh, *Level IIb lymph nodes metastasis in elective supraomohyoid neck dissection for oral cavity squamous cell carcinoma: a molecular-based study*. Laryngoscope, 2005. **115**(9): p. 1636-40.  
<https://onlinelibrary.wiley.com/doi/abs/10.1097/01.mlg.0000176540.33486.c3>
298. Lim, Y.C., et al., *Preserving level IIb lymph nodes in elective supraomohyoid neck dissection for oral cavity squamous cell carcinoma*. Archives of Otolaryngology -- Head & Neck Surgery, 2004. **130**(9): p. 1088-91. <http://archotol.ama-assn.org/cgi/reprint/130/9/1088.pdf>
299. Santoro, R., et al., *Nodal metastases at level IIb during neck dissection for head and neck cancer: clinical and pathologic evaluation*. Head & Neck, 2008. **30**(11): p. 1483-7.  
<https://onlinelibrary.wiley.com/doi/abs/10.1002/hed.20907>
300. Kowalski, L.P., et al., *Factors influencing contralateral lymph node metastasis from oral carcinoma*. Head Neck, 1999. **21**(2): p. 104-110.  
<http://www.hubmed.org/display.cgi?uids=10091977>
301. De Zinis, L.O.R., et al., *Prevalence and localization of nodal metastases in squamous cell carcinoma of the oral cavity: role and extension of neck dissection*. European Archives of Oto-Rhino-Laryngology, 2006. **263**(12): p. 1131-5.  
<https://www.ncbi.nlm.nih.gov/pubmed/17004089>
302. Yu, S., et al., *Efficacy of supraomohyoid neck dissection in patients with oral squamous cell carcinoma and negative neck*. American Journal of Surgery, 2006. **191**(1): p. 94-9.  
[https://www.americanjournalofsurgery.com/article/S0002-9610\(05\)00802-0/fulltext](https://www.americanjournalofsurgery.com/article/S0002-9610(05)00802-0/fulltext)
303. Liaw, G.-A., et al., *Outcome of treatment with total main tumor resection and supraomohyoid neck dissection in oral squamous cell carcinoma*. Journal of the Formosan Medical Association, 2006. **105**(12): p. 971-7. <https://www.ncbi.nlm.nih.gov/pubmed/17185239>
304. Liu, M., et al., *Diagnostic Efficacy of Sentinel Lymph Node Biopsy in Early Oral Squamous Cell Carcinoma: A Meta-Analysis of 66 Studies*. PLoS One, 2017. **12**(1): p. e0170322.  
<https://www.ncbi.nlm.nih.gov/pubmed/28107500>

305. Paleri, V., et al., *Sentinel node biopsy in squamous cell cancer of the oral cavity and oral pharynx: a diagnostic meta-analysis*. Head Neck, 2005. 27(9): p. 739-47.  
<https://www.ncbi.nlm.nih.gov/pubmed/16047368>
306. Thompson, C.F., et al., *Diagnostic value of sentinel lymph node biopsy in head and neck cancer: a meta-analysis*. Eur Arch Otorhinolaryngol, 2013. 270(7): p. 2115-22.  
<https://www.ncbi.nlm.nih.gov/pubmed/23263205>
307. Govers, T.M., et al., *Sentinel node biopsy for squamous cell carcinoma of the oral cavity and oropharynx: a diagnostic meta-analysis*. Oral Oncol, 2013. 49(8): p. 726-32.  
<https://www.ncbi.nlm.nih.gov/pubmed/23680537>
308. Lin, R., et al., *The predictive value of cervical lymph node metastasis through sentinel lymph node biopsy in patients with oral cancer: A meta-analysis*. J Cancer Res Ther, 2016. 12(Supplement): p. C256-C259. <https://www.ncbi.nlm.nih.gov/pubmed/28230030>
309. Yamauchi, K., et al., *Diagnostic evaluation of sentinel lymph node biopsy in early head and neck squamous cell carcinoma: a meta-analysis*. Head Neck, 2015. 37(1): p. 127-33.  
<https://www.ncbi.nlm.nih.gov/pubmed/24478151>
310. Alvarez Amezaga, J., et al., *Diagnostic efficacy of sentinel node biopsy in oral squamous cell carcinoma. Cohort study and meta-analysis*. Med Oral Patol Oral Cir Bucal, 2007. 12(3): p. E235-43.
311. Alkureishi, L.W., et al., *Sentinel node biopsy in head and neck squamous cell cancer: 5-year follow-up of a European multicenter trial*. Ann Surg Oncol, 2010. 17(9): p. 2459-64.  
<https://www.ncbi.nlm.nih.gov/pubmed/20552410>
312. Fan, S.F., et al., *Sentinel lymph node biopsy versus elective neck dissection in patients with cT1-2N0 oral tongue squamous cell carcinoma*. Oral Surg Oral Med Oral Pathol Oral Radiol, 2014. 117(2): p. 186-90. <https://www.ncbi.nlm.nih.gov/pubmed/24332157>
313. Moya-Plana, A., et al., *Sentinel node biopsy in early oral squamous cell carcinomas: Long-term follow-up and nodal failure analysis*. Oral Oncol, 2018. 82: p. 187-194.  
<https://www.ncbi.nlm.nih.gov/pubmed/29909896>
314. Schiefke, F., et al., *Function, postoperative morbidity, and quality of life after cervical sentinel node biopsy and after selective neck dissection*. Head Neck, 2009. 31(4): p. 503-12.  
<https://www.ncbi.nlm.nih.gov/pubmed/19156833>
315. Inoue, H., et al., *Quality of life after neck dissection*. Archives of Otolaryngology -- Head & Neck Surgery, 2006. 132(6): p. 662-6. <http://archotol.ama-assn.org/cgi/reprint/132/6/662.pdf>

316. Laverick, S., et al., *The Impact of Neck Dissection on Health-Related Quality of Life*. Archives of Otolaryngology - Head and Neck Surgery, 2004. **130** (2)(2): p. 149-154.  
<https://jamanetwork.com/journals/jamaotolaryngology/fullarticle/647073>
317. Jesse, R.H., A.J. Ballantyne, and D. Larson, *Radical or modified neck dissection: a therapeutic dilemma*. Am J Surg, 1978. **136**(707734): p. 516-519.  
<http://www.hubmed.org/display.cgi?uids=707734>
318. Lingeman, R.E., et al., *Neck dissection: radical or conservative*. Ann Otol Rhinol Laryngol, 1977. **86**(6 Pt 1): p. 737-44. <http://www.ncbi.nlm.nih.gov/pubmed/596770>
319. Brandenburg, J.H. and C.Y. Lee, *The eleventh nerve in radical neck surgery*. Laryngoscope, 1981. **91**(11): p. 1851-1859. <http://www.hubmed.org/display.cgi?uids=7300535>
320. Andersen, P.E., et al., *The role of comprehensive neck dissection with preservation of the spinal accessory nerve in the clinically positive neck*. Am J Surg, 1994. **168**(7977984): p. 499-502.  
<http://www.hubmed.org/display.cgi?uids=7977984>
321. Bocca, E. and O. Pignataro, *A conservation technique in radical neck dissection*. Ann Otol Rhinol Laryngol, 1967. **76**(5): p. 975-987. <http://www.hubmed.org/display.cgi?uids=6074244>
322. Chu, W. and J.G. Strawitz, *Results in suprahyoid, modified radical, and standard radical neck dissections for metastatic squamous cell carcinoma: recurrence and survival*. Am J Surg, 1978. **136**(707733): p. 512-515. <http://www.hubmed.org/display.cgi?uids=707733>
323. Kohler, H.F., I.W.d. Cunha, and L.P. Kowalski, *Impact of modified radical neck dissections on the number of retrieved nodes, recurrence and survival*. Revista Brasileira de Otorrinolaringologia, 2010. **76**(3): p. 374-7.  
[http://www.scielo.br/pdf/bjorl/v76n3/en\\_v76n3a17.pdf](http://www.scielo.br/pdf/bjorl/v76n3/en_v76n3a17.pdf)
324. Patel, R.S., et al., *Effectiveness of selective neck dissection in the treatment of the clinically positive neck*. Head & Neck, 2008. **30**(9): p. 1231-6.  
<https://www.ncbi.nlm.nih.gov/pubmed/18642289>
325. Rapoport, A., et al., *Radical versus supraomohyoid neck dissection in the treatment of squamous cell carcinoma of the inferior level of the mouth*. Revista Brasileira de Otorrinolaringologia, 2007. **73**(5): p. 641-6.  
[http://www.scielo.br/pdf/rboto/v73n5/en\\_a09v73n5.pdf](http://www.scielo.br/pdf/rboto/v73n5/en_a09v73n5.pdf)
326. Chepeha, D.B., et al., *Selective neck dissection for the treatment of neck metastasis from squamous cell carcinoma of the head and neck*. Laryngoscope, 2002. **112**(12148849): p. 434-438. <http://www.hubmed.org/display.cgi?uids=12148849>

327. Andersen, P.E., et al., *Results of selective neck dissection in management of the node-positive neck*. Arch Otolaryngol Head Neck Surg, 2002. **128**(12365890): p. 1180-1184.  
<http://www.hubmed.org/display.cgi?uids=12365890>
328. Shepard, P.M., et al., *Therapeutic selective neck dissection outcomes*. Otolaryngology - Head & Neck Surgery, 2010. **142**(5): p. 741-6. <https://www.ncbi.nlm.nih.gov/pubmed/20416466>
329. Schiff, B.A., et al., *Selective vs modified radical neck dissection and postoperative radiotherapy vs observation in the treatment of squamous cell carcinoma of the oral tongue*. Arch Otolaryngol Head Neck Surg, 2005. **131**(10): p. 874-8.  
<https://www.ncbi.nlm.nih.gov/pubmed/16230589>
330. Shin, Y.S., et al., *Selective neck dissection for clinically node-positive oral cavity squamous cell carcinoma*. Yonsei Med J, 2013. **54**(1): p. 139-44.  
<https://www.ncbi.nlm.nih.gov/pubmed/23225810>
331. Liao, C.T., et al., *Neck dissection field and lymph node density predict prognosis in patients with oral cavity cancer and pathological node metastases treated with adjuvant therapy*. Oral Oncol, 2012. **48**(4): p. 329-36. <https://www.ncbi.nlm.nih.gov/pubmed/22104249>
332. Liang, L.Z., et al., *Selective Versus Comprehensive Neck Dissection in Patients With T1 and T2 Oral Squamous Cell Carcinoma and cN0pN(+) Neck*. J Oral Maxillofac Surg, 2016. **74**(6): p. 1271-6. <https://www.ncbi.nlm.nih.gov/pubmed/26850871>
333. Koerdt, S., et al., *Lymph node management in the treatment of oral cancer: Analysis of a standardized approach*. J Craniomaxillofac Surg, 2016. **44**(10): p. 1737-1742.  
<https://www.ncbi.nlm.nih.gov/pubmed/27580851>
334. Hao, S.P. and N.M. Tsang, *The role of supraomohyoid neck dissection in patients of oral cavity carcinoma*. Oral Oncol, 2002. **38**(3): p. 309-12.  
<https://www.ncbi.nlm.nih.gov/pubmed/11978555>
335. Brizel, D.M., et al., *Necessity for adjuvant neck dissection in setting of concurrent chemoradiation for advanced head-and-neck cancer*. Int J Radiat Oncol Biol Phys, 2004. **58**(15050318): p. 1418-1423. <http://www.hubmed.org/display.cgi?uids=15050318>
336. Frank, D.K., et al., *Planned neck dissection after concomitant radiochemotherapy for advanced head and neck cancer*. Laryngoscope, 2005. **115**(15933512): p. 1015-1020.  
<http://www.hubmed.org/display.cgi?uids=15933512>
337. Wang, S.J., et al., *Combined radiotherapy with planned neck dissection for small head and neck cancers with advanced cervical metastases*. Laryngoscope, 2000. **110**(11081586): p. 1794-1797. <http://www.hubmed.org/display.cgi?uids=11081586>

338. Ritoe, S.C., et al., *Screening for second primary lung cancer after treatment of laryngeal cancer*. *Laryngoscope*, 2002. **112**(11): p. 2002-8.  
<http://www.ncbi.nlm.nih.gov/pubmed/12439170>
339. Koo, B.S., et al., *Management of contralateral NO neck in oral cavity squamous cell carcinoma*. *Head & Neck*, 2006. **28**(10): p. 896-901. <https://www.ncbi.nlm.nih.gov/pubmed/16721743>
340. Pathak, K.A., et al., *Selective neck dissection (I-III) for node negative and node positive necks*. *Oral Oncology*, 2006. **42** (8)(8): p. 837-841.  
<https://www.sciencedirect.com/science/article/abs/pii/S1368837505003489?via%3Dihub>
341. Vikram, B., et al., *Failure in the neck following multimodality treatment for advanced head and neck cancer*. *Head Neck Surg*, 1984. **6**(3): p. 724-9.  
<http://www.ncbi.nlm.nih.gov/pubmed/6693288>
342. Bernier, J., et al., *Postoperative irradiation with or without concomitant chemotherapy for locally advanced head and neck cancer*. *N Engl J Med*, 2004. **350**(19): p. 1945-52.  
<https://www.ncbi.nlm.nih.gov/pubmed/15128894>
343. Cooper, J.S., et al., *Postoperative concurrent radiotherapy and chemotherapy for high-risk squamous-cell carcinoma of the head and neck*. *N Engl J Med*, 2004. **350**(19): p. 1937-44.  
<https://www.ncbi.nlm.nih.gov/pubmed/15128893>
344. Pagedar, N.A. and R.W. Gilbert, *Selective neck dissection: a review of the evidence*. *Oral Oncol*, 2009. **45**(4-5): p. 416-20. <https://www.ncbi.nlm.nih.gov/pubmed/19091624>
345. Agarwal, S.K., N.R. Akali, and D. Sarin, *Prospective analysis of 231 elective neck dissections in oral squamous cell carcinoma with node negative neck-To decide the extent of neck dissection*. *Auris Nasus Larynx*, 2018. **45**(1): p. 156-161.  
<https://www.ncbi.nlm.nih.gov/pubmed/28662778>
346. Bajwa, M.S., et al., *Neck recurrence after level I-IV or I-III selective neck dissection in the management of the clinically NO neck in patients with oral squamous cell carcinoma*. *Head Neck*, 2011. **33**(3): p. 403-6. <https://www.ncbi.nlm.nih.gov/pubmed/20629073>
347. Jones, H.B., et al., *The impact of lymphovascular invasion on survival in oral carcinoma*. *Oral Oncol*, 2009. **45**(1): p. 10-5. <https://www.ncbi.nlm.nih.gov/pubmed/18620889>
348. Matsushita, Y., et al., *A clinicopathological study of perineural invasion and vascular invasion in oral tongue squamous cell carcinoma*. *Int J Oral Maxillofac Surg*, 2015. **44**(5): p. 543-8.  
<https://www.ncbi.nlm.nih.gov/pubmed/25697063>
349. Cariati, P., et al., *Distribution of cervical metastasis in tongue cancer: Are occult metastases predictable? A retrospective study of 117 oral tongue carcinomas*. *J Craniomaxillofac Surg*, 2018. **46**(1): p. 155-161. <https://www.ncbi.nlm.nih.gov/pubmed/29174473>

350. Argiris, A., et al., *Neck dissection in the combined-modality therapy of patients with locoregionally advanced head and neck cancer*. *Head Neck*, 2004. **26**(15122662): p. 447-455. <http://www.hubmed.org/display.cgi?uids=15122662>
351. Clayman, G.L., et al., *The role of neck dissection after chemoradiotherapy for oropharyngeal cancer with advanced nodal disease*. *Arch Otolaryngol Head Neck Surg*, 2001. **127**(11177029): p. 135-139. <http://www.hubmed.org/display.cgi?uids=11177029>
352. Mabanta, S.R., et al., *Salvage treatment for neck recurrence after irradiation alone for head and neck squamous cell carcinoma with clinically positive neck nodes*. *Head Neck*, 1999. **21**(7): p. 591-594. <http://www.hubmed.org/display.cgi?uids=10487944>
353. Byers, R.M., et al., *Resection of advanced cervical metastasis prior to definitive radiotherapy for primary squamous carcinomas of the upper aerodigestive tract*. *Head Neck*, 1992. **14**(2): p. 133-138. <http://www.hubmed.org/display.cgi?uids=1601650>
354. Reddy, A.N., et al., *Neck dissection followed by radiotherapy or chemoradiotherapy for small primary oropharynx carcinoma with cervical metastasis*. *Laryngoscope*, 2005. **115**(7): p. 1196-200. <http://www.ncbi.nlm.nih.gov/pubmed/15995506>
355. Moergel, M., et al., *Effectiveness of postoperative radiotherapy in patients with small oral and oropharyngeal squamous cell carcinoma and concomitant ipsilateral singular cervical lymph node metastasis (pN1) : A meta-analysis*. *Strahlenther Onkol*, 2011. **187**(6): p. 337-43. <https://www.ncbi.nlm.nih.gov/pubmed/21603991>
356. Barry, C.P., et al., *Postoperative radiotherapy for patients with oral squamous cell carcinoma with intermediate risk of recurrence: A case match study*. *Head Neck*, 2017. **39**(7): p. 1399-1404. <https://www.ncbi.nlm.nih.gov/pubmed/28452199>
357. Chen, M.M., et al., *Association of Postoperative Radiotherapy With Survival in Patients With N1 Oral Cavity and Oropharyngeal Squamous Cell Carcinoma*. *JAMA Otolaryngol Head Neck Surg*, 2016. **142**(12): p. 1224-1230. <https://www.ncbi.nlm.nih.gov/pubmed/27832255>
358. Unterhuber, T., et al., *Oral squamous cell carcinoma: the impact of stage-dependent therapy regimes on postoperative disease recurrence*. *Oral Surg Oral Med Oral Pathol Oral Radiol*, 2016. **121**(2): p. 133-8. <https://www.ncbi.nlm.nih.gov/pubmed/26711710>
359. Bhandari, K., et al., *Primary cN0 lip squamous cell carcinoma and elective neck dissection: Systematic review and meta-analysis*. *Head Neck*, 2015. **37**(9): p. 1392-400. <https://www.ncbi.nlm.nih.gov/pubmed/24839013>
360. Eskizmir, G., et al., *Stage is a prognostic factor for surgically treated patients with early-stage lip cancer for whom a 'wait and see' policy in terms of neck status has been implemented*. *J Laryngol Otol*, 2017. **131**(10): p. 889-894. <https://www.ncbi.nlm.nih.gov/pubmed/28807064>

361. Altinyollar, H., H. Bulut, and U. Berberoglu, *Is suprahyoid dissection a diagnostic operation in lower lip carcinoma?* J Exp Clin Cancer Res, 2002. **21**(1): p. 29-30.  
<https://www.ncbi.nlm.nih.gov/pubmed/12071525>
362. Agostini, T., et al., *Metastatic Squamous Cell Carcinoma of the Lower Lip: Analysis of the 5-Year Survival Rate.* Arch Craniofac Surg, 2017. **18**(2): p. 105-111.  
<https://www.ncbi.nlm.nih.gov/pubmed/28913316>
363. Vanderlei, J.P., et al., *Management of neck metastases in T2N0 lip squamous cell carcinoma.* Am J Otolaryngol, 2013. **34**(2): p. 103-6. <https://www.ncbi.nlm.nih.gov/pubmed/23164629>
364. Khalil, H.H., et al., *Sentinel lymph node biopsy (SLNB) in management of NO stage T1-T2 lip cancer as a "same day" procedure.* Oral Oncol, 2008. **44**(6): p. 608-12.  
<https://www.ncbi.nlm.nih.gov/pubmed/17936674>
365. Wermker, K., et al., *Prediction model for lymph node metastasis and recommendations for elective neck dissection in lip cancer.* J Craniomaxillofac Surg, 2015. **43**(4): p. 545-52.  
<https://www.ncbi.nlm.nih.gov/pubmed/25753473>
366. Vartanian, J.G., et al., *Predictive factors and distribution of lymph node metastasis in lip cancer patients and their implications on the treatment of the neck.* Oral Oncol, 2004. **40**(2): p. 223-7.  
<https://www.ncbi.nlm.nih.gov/pubmed/14693248>
367. Ozkul, Y., et al., *Early stage squamous cell carcinoma of the lower lip: predictive factors for recurrence.* J Laryngol Otol, 2016. **130**(4): p. 369-72.  
<https://www.ncbi.nlm.nih.gov/pubmed/26860988>
368. de Visscher, J.G., et al., *Surgical treatment of squamous cell carcinoma of the lower lip: evaluation of long-term results and prognostic factors--a retrospective analysis of 184 patients.* J Oral Maxillofac Surg, 1998. **56**(7): p. 814-20; discussion 820-1.  
<https://www.ncbi.nlm.nih.gov/pubmed/9663570>
369. Szewczyk, M., et al., *Analysis of selected risk factors for nodal metastases in head and neck cutaneous squamous cell carcinoma.* Eur Arch Otorhinolaryngol, 2015. **272**(10): p. 3007-12.  
<https://www.ncbi.nlm.nih.gov/pubmed/25217080>
370. Villaret, D.B. and N.A. Futran, *The indications and outcomes in the use of osteocutaneous radial forearm free flap.* Head Neck, 2003. **25**(6): p. 475-81.  
<http://www.ncbi.nlm.nih.gov/pubmed/12784239>
371. Suh, J.D., et al., *Analysis of outcome and complications in 400 cases of microvascular head and neck reconstruction.* Arch Otolaryngol Head Neck Surg, 2004. **130**(8): p. 962-6.  
<http://www.ncbi.nlm.nih.gov/pubmed/15313867>



372. Castelli, M.L., et al., *Pectoralis major myocutaneous flap: analysis of complications in difficult patients*. Eur Arch Otorhinolaryngol, 2001. **258**(10): p. 542-5.  
<http://www.ncbi.nlm.nih.gov/pubmed/11829193>
373. Chiarini, L., et al., *Lining the mouth floor with prelaminated fascio-mucosal free flaps: clinical experience*. Microsurgery, 2002. **22**(5): p. 177-86.  
<http://www.ncbi.nlm.nih.gov/pubmed/12210962>
374. Azizzadeh, B., et al., *Radial forearm free flap pharyngoesophageal reconstruction*. Laryngoscope, 2001. **111**(5): p. 807-10. <http://www.ncbi.nlm.nih.gov/pubmed/11359159>
375. Jol, J.K., et al., *Larynx preservation surgery for advanced posterior pharyngeal wall carcinoma with free flap reconstruction: a critical appraisal*. Oral Oncol, 2003. **39**(6): p. 552-8.  
<http://www.ncbi.nlm.nih.gov/pubmed/12798397>
376. Disa, J.J., et al., *Microvascular reconstruction of the hypopharynx: defect classification, treatment algorithm, and functional outcome based on 165 consecutive cases*. Plast Reconstr Surg, 2003. **111**(2): p. 652-60; discussion 661-3.  
<http://www.ncbi.nlm.nih.gov/pubmed/12560686>
377. Genden, E.M., et al., *Tubed gastro-omental free flap for pharyngoesophageal reconstruction*. Arch Otolaryngol Head Neck Surg, 2001. **127**(7): p. 847-53.  
<http://www.ncbi.nlm.nih.gov/pubmed/11448362>
378. Hayden, R.E. and D.G. Deschler, *Lateral thigh free flap for head and neck reconstruction*. Laryngoscope, 1999. **109**(9): p. 1490-4. <http://www.ncbi.nlm.nih.gov/pubmed/10499060>
379. Makitie, A.A., et al., *Head and neck reconstruction with anterolateral thigh flap*. Otolaryngol Head Neck Surg, 2003. **129**(5): p. 547-55. <http://www.ncbi.nlm.nih.gov/pubmed/14595278>
380. Julieron, M., et al., *Reconstruction with free jejunal autograft after circumferential pharyngolaryngectomy: eighty-three cases*. Ann Otol Rhinol Laryngol, 1998. **107**(7): p. 581-7.  
<http://www.ncbi.nlm.nih.gov/pubmed/9682853>
381. Zheng, G.S., et al., *Mandible reconstruction assisted by preoperative virtual surgical simulation*. Oral Surg Oral Med Oral Pathol Oral Radiol, 2012. **113**(5): p. 604-11.  
[http://www.ncbi.nlm.nih.gov/entrez/query.fcgi?cmd=Retrieve&db=PubMed&dopt=Citation&list\\_uids=22676986](http://www.ncbi.nlm.nih.gov/entrez/query.fcgi?cmd=Retrieve&db=PubMed&dopt=Citation&list_uids=22676986)
382. Zweifel, D.F., et al., *Are virtual planning and guided surgery for head and neck reconstruction economically viable?* J Oral Maxillofac Surg, 2015. **73**(1): p. 170-5.  
[http://www.ncbi.nlm.nih.gov/entrez/query.fcgi?cmd=Retrieve&db=PubMed&dopt=Citation&list\\_uids=25443385](http://www.ncbi.nlm.nih.gov/entrez/query.fcgi?cmd=Retrieve&db=PubMed&dopt=Citation&list_uids=25443385)

383. Okay, D., et al., *Worldwide 10-Year Systematic Review of Treatment Trends in Fibula Free Flap for Mandibular Reconstruction*. J Oral Maxillofac Surg, 2016. **74**(12): p. 2526-2531.  
<https://www.ncbi.nlm.nih.gov/pubmed/27400143>
384. Roser, S.M., et al., *The accuracy of virtual surgical planning in free fibula mandibular reconstruction: comparison of planned and final results*. J Oral Maxillofac Surg, 2010. **68**(11): p. 2824-32.  
[http://www.ncbi.nlm.nih.gov/entrez/query.fcgi?cmd=Retrieve&db=PubMed&dopt=Citation&list\\_uids=20828910](http://www.ncbi.nlm.nih.gov/entrez/query.fcgi?cmd=Retrieve&db=PubMed&dopt=Citation&list_uids=20828910)
385. Weitz, J., et al., *Accuracy of mandibular reconstruction by three-dimensional guided vascularised fibular free flap after segmental mandibulectomy*. Br J Oral Maxillofac Surg, 2016. **54**(5): p. 506-10. <https://www.ncbi.nlm.nih.gov/pubmed/26898519>
386. Antony, A.K., et al., *Use of virtual surgery and stereolithography-guided osteotomy for mandibular reconstruction with the free fibula*. Plast Reconstr Surg, 2011. **128**(5): p. 1080-4.  
[http://www.ncbi.nlm.nih.gov/entrez/query.fcgi?cmd=Retrieve&db=PubMed&dopt=Citation&list\\_uids=22030490](http://www.ncbi.nlm.nih.gov/entrez/query.fcgi?cmd=Retrieve&db=PubMed&dopt=Citation&list_uids=22030490)
387. Ritschl, L.M., et al., *Functional Outcome of CAD/CAM-Assisted versus Conventional Microvascular, Fibular Free Flap Reconstruction of the Mandible: A Retrospective Study of 30 Cases*. J Reconstr Microsurg, 2017. **33**(4): p. 281-291.  
<https://www.ncbi.nlm.nih.gov/pubmed/28099975>
388. Schepers, R.H., et al., *Accuracy of fibula reconstruction using patient-specific CAD/CAM reconstruction plates and dental implants: A new modality for functional reconstruction of mandibular defects*. J Craniomaxillofac Surg, 2015. **43**(5): p. 649-57.  
<https://www.ncbi.nlm.nih.gov/pubmed/25911122>
389. Wilde, F., et al., *Multicenter study on the use of patient-specific CAD/CAM reconstruction plates for mandibular reconstruction*. Int J Comput Assist Radiol Surg, 2015. **10**(12): p. 2035-51.  
<https://www.ncbi.nlm.nih.gov/pubmed/25843949>
390. Duncan, W., et al., *Adverse effect of treatment gaps in the outcome of radiotherapy for laryngeal cancer*. Radiother Oncol, 1996. **41**(3): p. 203-7.  
<http://www.ncbi.nlm.nih.gov/pubmed/9027934>
391. Robertson, C., et al., *Similar decreases in local tumor control are calculated for treatment protraction and for interruptions in the radiotherapy of carcinoma of the larynx in four centers*. Int J Radiat Oncol Biol Phys, 1998. **40**(2): p. 319-29.  
<http://www.ncbi.nlm.nih.gov/pubmed/9457816>
392. Jacobsen, P.B., et al., *Systematic review and meta-analysis of psychological and activity-based interventions for cancer-related fatigue*. Health Psychol, 2007. **26**(6): p. 660-7.

393. Cox, J.D., J. Stetz, and T.F. Pajak, *Toxicity criteria of the Radiation Therapy Oncology Group (RTOG) and the European Organization for Research and Treatment of Cancer (EORTC)*. Int J Radiat Oncol Biol Phys, 1995. **31**(5): p. 1341-6.  
<http://www.ncbi.nlm.nih.gov/pubmed/7713792>
394. Rubin, P., et al., *RTOG Late Effects Working Group. Overview. Late Effects of Normal Tissues (LENT) scoring system*. Int J Radiat Oncol Biol Phys, 1995. **31**(5): p. 1041-2.  
<http://www.ncbi.nlm.nih.gov/pubmed/7713774>
395. Joensuu, H., et al., *Adjuvant capecitabine in combination with docetaxel and cyclophosphamide plus epirubicin for breast cancer: an open-label, randomised controlled trial*. Lancet Oncol, 2009. **10**(12): p. 1145-51.
396. Wiernik, G., et al., *Final report of the general clinical results of the British Institute of Radiology fractionation study of 3F/wk versus 5F/wk in radiotherapy of carcinoma of the laryngo-pharynx*. Br J Radiol, 1990. **63**(747): p. 169-80.  
<http://www.ncbi.nlm.nih.gov/pubmed/2185865>
397. Rezvani, M., et al., *Normal tissue reactions in the British Institute of Radiology Study of 3 fractions per week versus 5 fractions per week in the treatment of carcinoma of the laryngo-pharynx by radiotherapy*. Br J Radiol, 1991. **64**(768): p. 1122-33.  
<http://www.ncbi.nlm.nih.gov/pubmed/1773272>
398. Gowda, R.V., et al., *Three weeks radiotherapy for T1 glottic cancer: the Christie and Royal Marsden Hospital Experience*. Radiother Oncol, 2003. **68**(2): p. 105-11.  
<http://www.ncbi.nlm.nih.gov/pubmed/12972304>
399. Stuschke, M. and H.D. Thames, *Hyperfractionated radiotherapy of human tumors: overview of the randomized clinical trials*. Int J Radiat Oncol Biol Phys, 1997. **37**(2): p. 259-67.  
<http://www.ncbi.nlm.nih.gov/pubmed/9069295>
400. Kaufmann, M., et al., *Recommendations from an international expert panel on the use of neoadjuvant (primary) systemic treatment of operable breast cancer: an update*. J Clin Oncol, 2006. **24**(12): p. 1940-9.
401. Overgaard, J., et al., *Five compared with six fractions per week of conventional radiotherapy of squamous-cell carcinoma of head and neck: DAHANCA 6 and 7 randomised controlled trial*. Lancet, 2003. **362**(9388): p. 933-40. <http://www.ncbi.nlm.nih.gov/pubmed/14511925>
402. Hliniak, A., et al., *A multicentre randomized/controlled trial of a conventional versus modestly accelerated radiotherapy in the laryngeal cancer: influence of a 1 week shortening overall time*. Radiother Oncol, 2002. **62**(1): p. 1-10. <http://www.ncbi.nlm.nih.gov/pubmed/11830307>
403. Horiot, J.C., et al., *Accelerated fractionation (AF) compared to conventional fractionation (CF) improves loco-regional control in the radiotherapy of advanced head and neck cancers: results*

- of the EORTC 22851 randomized trial.* *Radiother Oncol*, 1997. **44**(2): p. 111-21.  
<http://www.ncbi.nlm.nih.gov/pubmed/9288839>
404. Bourhis, J., et al., *Hyperfractionated or accelerated radiotherapy in head and neck cancer: a meta-analysis.* *Lancet*, 2006. **368**(9538): p. 843-54.  
<https://www.ncbi.nlm.nih.gov/pubmed/16950362>
405. Glenny, A.M., et al., *Interventions for the treatment of oral cavity and oropharyngeal cancer: radiotherapy.* *Cochrane Database Syst Rev*, 2010(12): p. CD006387.  
<https://www.ncbi.nlm.nih.gov/pubmed/21154367>
406. Chao, K.S., et al., *A prospective study of salivary function sparing in patients with head-and-neck cancers receiving intensity-modulated or three-dimensional radiation therapy: initial results.* *Int J Radiat Oncol Biol Phys*, 2001. **49**(4): p. 907-16.  
<http://www.ncbi.nlm.nih.gov/pubmed/11240231>
407. Chen, Y.J., et al., *Intensity-modulated radiotherapy for previously irradiated, recurrent head-and-neck cancer.* *Med Dosim*, 2002. **27**(2): p. 171-6.  
<http://www.ncbi.nlm.nih.gov/pubmed/12074469>
408. Podd, T.J., et al., *Treatment of oral cancers using iridium-192 interstitial irradiation.* *Br J Oral Maxillofac Surg*, 1994. **32**(7947563): p. 207-213.  
<http://www.hubmed.org/display.cgi?uids=7947563>
409. Shibuya, H., et al., *Brachytherapy for stage I & II oral tongue cancer: an analysis of past cases focusing on control and complications.* *Int J Radiat Oncol Biol Phys*, 1993. **26**(1): p. 51-58.  
<http://www.hubmed.org/display.cgi?uids=8482630>
410. Pernot, M., et al., *Epidermoid carcinomas of the floor of mouth treated by exclusive irradiation: statistical study of a series of 207 cases.* *Radiother Oncol*, 1995. **35**(7480819): p. 177-185.  
<http://www.hubmed.org/display.cgi?uids=7480819>
411. Mazon, J.J., et al., *Iridium 192 implantation of T1 and T2 carcinomas of the mobile tongue.* *Int J Radiat Oncol Biol Phys*, 1990. **19**(6): p. 1369-76.  
<https://www.ncbi.nlm.nih.gov/pubmed/2262360>
412. Matsumoto, S., et al., *T1 and T2 squamous cell carcinomas of the floor of the mouth: results of brachytherapy mainly using 198Au grains.* *Int J Radiat Oncol Biol Phys*, 1996. **34**(8598360): p. 833-841. <http://www.hubmed.org/display.cgi?uids=8598360>
413. Leung, T.W., et al., *High dose rate brachytherapy for early stage oral tongue cancer.* *Head Neck*, 2002. **24**(3): p. 274-81. <http://www.ncbi.nlm.nih.gov/pubmed/11891960>

414. Hareyama, M., et al., *Results of cesium needle interstitial implantation for carcinoma of the oral tongue*. Int J Radiat Oncol Biol Phys, 1993. 25(1): p. 29-34.  
<http://www.hubmed.org/display.cgi?uids=8416878>
415. Bachaud, J.M., et al., *Radiotherapy of stage I and II carcinomas of the mobile tongue and/or floor of the mouth*. Radiother Oncol, 1994. 31(3): p. 199-206.  
<http://www.hubmed.org/display.cgi?uids=8066202>
416. Pernot, M., et al., *The study of tumoral, radiobiological, and general health factors that influence results and complications in a series of 448 oral tongue carcinomas treated exclusively by irradiation*. Int J Radiat Oncol Biol Phys, 1994. 29(4): p. 673-9.  
<http://www.ncbi.nlm.nih.gov/pubmed/8040012>
417. Pernot, M., et al., *Complications following definitive irradiation for cancers of the oral cavity and the oropharynx (in a series of 1134 patients)*. Int J Radiat Oncol Biol Phys, 1997. 37(3): p. 577-85. <http://www.ncbi.nlm.nih.gov/pubmed/9112456>
418. Fujita, M., et al., *An analysis of mandibular bone complications in radiotherapy for T1 and T2 carcinoma of the oral tongue*. Int J Radiat Oncol Biol Phys, 1996. 34(2): p. 333-9.  
<http://www.ncbi.nlm.nih.gov/pubmed/8567334>
419. Mazon, J.J., et al., *Iridium 192 implantation of squamous cell carcinomas of the oropharynx*. Am J Otolaryngol, 1989. 10(5): p. 317-21. <http://www.ncbi.nlm.nih.gov/pubmed/2683825>
420. Pernot, M., et al., *Velotonsillar squamous cell carcinoma: 277 cases treated by combined external irradiation and brachytherapy--results according to extension, localization, and dose rate*. Int J Radiat Oncol Biol Phys, 1992. 23(4): p. 715-23.  
<http://www.ncbi.nlm.nih.gov/pubmed/1618663>
421. Hammerlid, E., et al., *A prospective quality of life study of patients with oral or pharyngeal carcinoma treated with external beam irradiation with or without brachytherapy*. Oral Oncol, 1997. 33(3): p. 189-96. <http://www.ncbi.nlm.nih.gov/pubmed/9307728>
422. Pignon, J.P., et al., *Chemotherapy added to locoregional treatment for head and neck squamous-cell carcinoma: three meta-analyses of updated individual data. MACH-NC Collaborative Group. Meta-Analysis of Chemotherapy on Head and Neck Cancer*. Lancet, 2000. 355(9208): p. 949-55. <http://www.ncbi.nlm.nih.gov/pubmed/10768432>
423. Gonzalez-Angulo, A.M., et al., *High risk of recurrence for patients with breast cancer who have human epidermal growth factor receptor 2-positive, node-negative tumors 1 cm or smaller*. J Clin Oncol, 2009. 27(34): p. 5700-6.

424. Licitra, L., et al., *Primary chemotherapy followed by anterior craniofacial resection and radiotherapy for paranasal cancer*. *Ann Oncol*, 2003. **14**(3): p. 367-72.  
<http://www.ncbi.nlm.nih.gov/pubmed/12598339>
425. Pignon, J.P., et al., *Meta-analysis of chemotherapy in head and neck cancer (MACH-NC): an update on 93 randomised trials and 17,346 patients*. *Radiother Oncol*, 2009. **92**(1): p. 4-14.  
<https://www.ncbi.nlm.nih.gov/pubmed/19446902>
426. Blanchard, P., et al., *Meta-analysis of chemotherapy in head and neck cancer (MACH-NC): a comprehensive analysis by tumour site*. *Radiother Oncol*, 2011. **100**(1): p. 33-40.  
<https://www.ncbi.nlm.nih.gov/pubmed/21684027>
427. Budach, W., et al., *A meta-analysis of hyperfractionated and accelerated radiotherapy and combined chemotherapy and radiotherapy regimens in unresected locally advanced squamous cell carcinoma of the head and neck*. *BMC Cancer*, 2006. **6**: p. 28.  
<http://www.ncbi.nlm.nih.gov/pubmed/16448551>
428. Mouridsen, H., et al., *Phase III study of letrozole versus tamoxifen as first-line therapy of advanced breast cancer in postmenopausal women: analysis of survival and update of efficacy from the International Letrozole Breast Cancer Group*. *J Clin Oncol*, 2003. **21**(11): p. 2101-9.
429. Henk, J.M., K. Bishop, and S.F. Shepherd, *Treatment of head and neck cancer with CHART and nimorazole: phase II study*. *Radiother Oncol*, 2003. **66**(1): p. 65-70.  
<http://www.ncbi.nlm.nih.gov/pubmed/12559522>
430. Olmi, P., et al., *Locoregionally advanced carcinoma of the oropharynx: conventional radiotherapy vs. accelerated hyperfractionated radiotherapy vs. concomitant radiotherapy and chemotherapy--a multicenter randomized trial*. *Int J Radiat Oncol Biol Phys*, 2003. **55**(1): p. 78-92. <http://www.ncbi.nlm.nih.gov/pubmed/12504039>
431. Wendt, T.G., et al., *Simultaneous radiochemotherapy versus radiotherapy alone in advanced head and neck cancer: a randomized multicenter study*. *J Clin Oncol*, 1998. **16**(4): p. 1318-24.  
<http://www.ncbi.nlm.nih.gov/pubmed/9552032>
432. Jeremic, B., et al., *Hyperfractionated radiation therapy with or without concurrent low-dose daily cisplatin in locally advanced squamous cell carcinoma of the head and neck: a prospective randomized trial*. *J Clin Oncol*, 2000. **18**(7): p. 1458-64.  
<http://www.ncbi.nlm.nih.gov/pubmed/10735893>
433. Grau, C., et al., *Radiotherapy with or without mitomycin c in the treatment of locally advanced head and neck cancer: results of the IAEA multicentre randomised trial*. *Radiother Oncol*, 2003. **67**(1): p. 17-26. <https://www.ncbi.nlm.nih.gov/pubmed/12758236>

434. Calais, G., et al., *Randomized trial of radiation therapy versus concomitant chemotherapy and radiation therapy for advanced-stage oropharynx carcinoma*. J Natl Cancer Inst, 1999. **91**(24): p. 2081-6. <http://www.ncbi.nlm.nih.gov/pubmed/10601378>
435. Zakotnik, B., et al., *Concomitant radiotherapy with mitomycin C and bleomycin compared with radiotherapy alone in inoperable head and neck cancer: final report*. Int J Radiat Oncol Biol Phys, 1998. **41**(5): p. 1121-7. <http://www.ncbi.nlm.nih.gov/pubmed/9719123>
436. Fountzilias, G., et al., *Concomitant radiochemotherapy vs radiotherapy alone in patients with head and neck cancer: a Hellenic Cooperative Oncology Group Phase III Study*. Med Oncol, 2004. **21**(2): p. 95-107. <http://www.ncbi.nlm.nih.gov/pubmed/15299181>
437. El-Sayed, S. and N. Nelson, *Adjuvant and adjunctive chemotherapy in the management of squamous cell carcinoma of the head and neck region. A meta-analysis of prospective and randomized trials*. J Clin Oncol, 1996. **14**(3): p. 838-47.  
<http://www.ncbi.nlm.nih.gov/pubmed/8622032>
438. Yu, E., et al., *Impact of radiation therapy fraction size on local control of early glottic carcinoma*. Int J Radiat Oncol Biol Phys, 1997. **37**(3): p. 587-91.  
<http://www.ncbi.nlm.nih.gov/pubmed/9112457>
439. Adelstein, D.J., et al., *An intergroup phase III comparison of standard radiation therapy and two schedules of concurrent chemoradiotherapy in patients with unresectable squamous cell head and neck cancer*. J Clin Oncol, 2003. **21**(1): p. 92-8.  
<http://www.ncbi.nlm.nih.gov/pubmed/12506176>
440. Forastiere, A.A., et al., *Concurrent chemotherapy and radiotherapy for organ preservation in advanced laryngeal cancer*. N Engl J Med, 2003. **349**(22): p. 2091-8.  
<http://www.ncbi.nlm.nih.gov/pubmed/14645636>
441. Gupta, N.K. and R. Swindell, *Concomitant methotrexate and radiotherapy in advanced head and neck cancer: 15-year follow-up of a randomized clinical trial*. Clin Oncol (R Coll Radiol), 2001. **13**(5): p. 339-44. <http://www.ncbi.nlm.nih.gov/pubmed/11716226>
442. Lauby-Secretan, B., et al., *Body Fatness and Cancer--Viewpoint of the IARC Working Group*. N Engl J Med, 2016. **375**(8): p. 794-8.
443. Bonner, J.A., et al., *Radiotherapy plus cetuximab for squamous-cell carcinoma of the head and neck*. N Engl J Med, 2006. **354**(6): p. 567-78. <http://www.ncbi.nlm.nih.gov/pubmed/16467544>
444. Bartelink, H., et al., *The value of postoperative radiotherapy as an adjuvant to radical neck dissection*. Cancer, 1983. **52**(6): p. 1008-1013.  
<http://www.hubmed.org/display.cgi?uids=6883267>

445. Jesse, R.H. and G.H. Fletcher, *Treatment of the neck in patients with squamous cell carcinoma of the head and neck*. Cancer, 1977. **39**(Suppl 2): p. 868-872.  
<http://www.hubmed.org/display.cgi?uids=837350>
446. Lundahl, R.E., et al., *Combined neck dissection and postoperative radiation therapy in the management of the high-risk neck: a matched-pair analysis*. Int J Radiat Oncol Biol Phys, 1998. **40**(9486600): p. 529-534. <http://www.hubmed.org/display.cgi?uids=9486600>
447. Peters, L.J., et al., *Evaluation of the dose for postoperative radiation therapy of head and neck cancer: first report of a prospective randomized trial*. Int J Radiat Oncol Biol Phys, 1993. **26**(1): p. 3-11. <http://www.ncbi.nlm.nih.gov/pubmed/8482629>
448. Sanguineti, G., et al., *Accelerated versus conventional fractionated postoperative radiotherapy for advanced head and neck cancer: results of a multicenter Phase III study*. Int J Radiat Oncol Biol Phys, 2005. **61**(3): p. 762-71. <http://www.ncbi.nlm.nih.gov/pubmed/15708255>
449. Awwad, H.K., et al., *Accelerated hyperfractionation (AHF) compared to conventional fractionation (CF) in the postoperative radiotherapy of locally advanced head and neck cancer: influence of proliferation*. Br J Cancer, 2002. **86**(4): p. 517-23.  
<http://www.ncbi.nlm.nih.gov/pubmed/11870530>
450. Bataini, J.P., et al., *Primary radiotherapy of squamous cell carcinoma of the oropharynx and pharyngolarynx: tentative multivariate modelling system to predict the radiocurability of neck nodes*. Int J Radiat Oncol Biol Phys, 1988. **14**(3350718): p. 635-642.  
<http://www.hubmed.org/display.cgi?uids=3350718>
451. Bachaud, J.M., et al., *Combined postoperative radiotherapy and weekly cisplatin infusion for locally advanced head and neck carcinoma: final report of a randomized trial*. Int J Radiat Oncol Biol Phys, 1996. **36**(5): p. 999-1004. <http://www.ncbi.nlm.nih.gov/pubmed/8985019>
452. Bernier, J., et al., *Defining risk levels in locally advanced head and neck cancers: a comparative analysis of concurrent postoperative radiation plus chemotherapy trials of the EORTC (#22931) and RTOG (# 9501)*. Head Neck, 2005. **27**(10): p. 843-50.  
<http://www.ncbi.nlm.nih.gov/pubmed/16161069>
453. Chow, J.M., et al., *Radiotherapy or surgery for subclinical cervical node metastases*. Arch Otolaryngol Head Neck Surg, 1989. **115**(8): p. 981-4.  
<http://www.ncbi.nlm.nih.gov/pubmed/2751859>
454. Bernier, J., *[Adjuvant treatment of head and neck cancers: advances and challenges]*. Bulletin du Cancer, 2007. **94**(9): p. 823-7. <http://www.ncbi.nlm.nih.gov/pubmed/17878103>



455. Huang, D.T., et al., *Postoperative radiotherapy in head and neck carcinoma with extracapsular lymph node extension and/or positive resection margins: a comparative study*. Int J Radiat Oncol Biol Phys, 1992. **23**(4): p. 737-742. <http://www.hubmed.org/display.cgi?uids=1618666>
456. Tupchong, L., et al., *Randomized study of preoperative versus postoperative radiation therapy in advanced head and neck carcinoma: long-term follow-up of RTOG study 73-03*. Int J Radiat Oncol Biol Phys, 1991. **20**(1): p. 21-8. <http://www.ncbi.nlm.nih.gov/pubmed/1993628>
457. Peters, L.J., et al., *Neck surgery in patients with primary oropharyngeal cancer treated by radiotherapy*. Head Neck, 1996. **18**(6): p. 552-9. <http://www.ncbi.nlm.nih.gov/pubmed/8902569>
458. Snow, G.B., et al., *Prognostic factors of neck node metastasis*. Clin Otolaryngol Allied Sci, 1982. **7**(3): p. 185-92. <http://www.ncbi.nlm.nih.gov/pubmed/7105450>
459. Goffinet, D.R., W.E. Fee, Jr., and R.L. Goode, *Combined surgery and postoperative irradiation in the treatment of cervical lymph nodes*. Arch Otolaryngol, 1984. **110**(11): p. 736-8. <http://www.ncbi.nlm.nih.gov/pubmed/6487124>
460. Barzan, L. and R. Talamini, *Analysis of prognostic factors for recurrence after neck dissection*. Arch Otolaryngol Head Neck Surg, 1996. **122**(12): p. 1299-302. <http://www.ncbi.nlm.nih.gov/pubmed/8956739>
461. Hinerman, R.W., et al., *Postoperative irradiation for squamous cell carcinoma of the oral cavity: 35-year experience*. Head Neck, 2004. **26**(11): p. 984-94. <http://www.ncbi.nlm.nih.gov/pubmed/15459927>
462. Close, L.G., et al., *Microvascular invasion and survival in cancer of the oral cavity and oropharynx*. Arch Otolaryngol Head Neck Surg, 1989. **115**(11): p. 1304-9. <http://www.ncbi.nlm.nih.gov/pubmed/2803710>
463. Foote, R.L., et al., *Patterns of failure after total laryngectomy for glottic carcinoma*. Cancer, 1989. **64**(1): p. 143-9. <http://www.ncbi.nlm.nih.gov/pubmed/2731110>
464. Fietkau, R., et al., *Postoperative concurrent radiochemotherapy versus radiotherapy in high-risk SCCA of the head and neck: Results of the German phase III trial ARO 96-3*. J Clin Oncol, 2006 ASCO Annual Meeting Proceedings Part I. Vol 24, No. 18S (June 20 Supplement), 2006: 5507. [https://ascopubs.org/doi/10.1200/jco.2006.24.18\\_suppl.5507](https://ascopubs.org/doi/10.1200/jco.2006.24.18_suppl.5507)
465. Mazon, J.J., et al., *Prognostic factors of local outcome for T1, T2 carcinomas of oral tongue treated by iridium 192 implantation*. Int J Radiat Oncol Biol Phys, 1990. **19**(2): p. 281-5. <http://www.ncbi.nlm.nih.gov/pubmed/2394607>

466. Fisher, J., et al., *Phase III quality-of-life study results: impact on patients' quality of life to reducing xerostomia after radiotherapy for head-and-neck cancer--RTOG 97-09*. Int J Radiat Oncol Biol Phys, 2003. 56(3): p. 832-6. <http://www.ncbi.nlm.nih.gov/pubmed/12788192>
467. Paridaens, R., et al., *Mature results of a randomized phase II multicenter study of exemestane versus tamoxifen as first-line hormone therapy for postmenopausal women with metastatic breast cancer*. Ann Oncol, 2003. 14(9): p. 1391-8.
468. Tong, A.C., et al., *Incidence of complicated healing and osteoradionecrosis following tooth extraction in patients receiving radiotherapy for treatment of nasopharyngeal carcinoma*. Aust Dent J, 1999. 44(3): p. 187-94. <http://www.ncbi.nlm.nih.gov/pubmed/10592563>
469. Epstein, J.B., et al., *Benzydamine HCl for prophylaxis of radiation-induced oral mucositis: results from a multicenter, randomized, double-blind, placebo-controlled clinical trial*. Cancer, 2001. 92(4): p. 875-85. <http://www.ncbi.nlm.nih.gov/pubmed/11550161>
470. Prada, A. and F. Chiesa, *Effects of benzydamine on the oral mucositis during antineoplastic radiotherapy and/or intra-arterial chemotherapy*. Int J Tissue React, 1987. 9(2): p. 115-9. <http://www.ncbi.nlm.nih.gov/pubmed/3610509>
471. Kim, J.H., et al., *Benzydamine HCl, a new agent for the treatment of radiation mucositis of the oropharynx*. Am J Clin Oncol, 1986. 9(2): p. 132-4. <http://www.ncbi.nlm.nih.gov/pubmed/3521255>
472. Sutherland, S.E. and G.P. Browman, *Prophylaxis of oral mucositis in irradiated head-and-neck cancer patients: a proposed classification scheme of interventions and meta-analysis of randomized controlled trials*. Int J Radiat Oncol Biol Phys, 2001. 49(4): p. 917-30. <http://www.ncbi.nlm.nih.gov/pubmed/11240232>
473. Veronesi, U., et al., *Local recurrences and distant metastases after conservative breast cancer treatments: partly independent events*. Journal of the National Cancer Institute, 1995. 87(1): p. 19-27.
474. van der Sangen, M.J., et al., *The prognosis of patients with local recurrence more than five years after breast conservation therapy for invasive breast carcinoma*. Eur J Surg Oncol, 2006. 32(1): p. 34-8.
475. Sprinzl, G.M., et al., *Local application of granulocyte-macrophage colony stimulating factor (GM-CSF) for the treatment of oral mucositis*. Eur J Cancer, 2001. 37(16): p. 2003-9. <http://www.ncbi.nlm.nih.gov/pubmed/11597377>
476. Makkonen, T.A., et al., *Granulocyte macrophage-colony stimulating factor (GM-CSF) and sucralfate in prevention of radiation-induced mucositis: a prospective randomized study*. Int J

- Radiat Oncol Biol Phys, 2000. 46(3): p. 525-34.  
<http://www.ncbi.nlm.nih.gov/pubmed/10701730>
477. Grotz, K.A., et al., *Prophylaxis of radiogenic sialadenitis and mucositis by coumarin/troloxerutine in patients with head and neck cancer--a prospective, randomized, placebo-controlled, double-blind study*. Br J Oral Maxillofac Surg, 2001. 39(1): p. 34-9.  
<http://www.ncbi.nlm.nih.gov/pubmed/11178853>
478. Kaushal, V., et al., *Clinical evaluation of human placental extract (placentrex) in radiation-induced oral mucositis*. Int J Tissue React, 2001. 23(3): p. 105-10.  
<http://www.ncbi.nlm.nih.gov/pubmed/11517852>
479. Kostrica, R., et al., *Randomised, double-blind comparison of efficacy and tolerability of diclofenac mouthwash versus placebo in mucositis of oral cavity by radiotherapy*. J Clin Res 2002. 5(1-15): p. 1-15.
480. Saarilahti, K., et al., *Comparison of granulocyte-macrophage colony-stimulating factor and sucralfate mouthwashes in the prevention of radiation-induced mucositis: a double-blind prospective randomized phase III study*. Int J Radiat Oncol Biol Phys, 2002. 54(2): p. 479-85.  
<http://www.ncbi.nlm.nih.gov/pubmed/12243825>
481. Stokman, M.A., et al., *Oral mucositis and selective elimination of oral flora in head and neck cancer patients receiving radiotherapy: a double-blind randomised clinical trial*. Br J Cancer, 2003. 88(7): p. 1012-6. <http://www.ncbi.nlm.nih.gov/pubmed/12671696>
482. Dodd, M.J., et al., *Radiation-induced mucositis: a randomized clinical trial of micronized sucralfate versus salt & soda mouthwashes*. Cancer Invest, 2003. 21(1): p. 21-33.  
<http://www.ncbi.nlm.nih.gov/pubmed/12643006>
483. El-Sayed, S., et al., *Prophylaxis of radiation-associated mucositis in conventionally treated patients with head and neck cancer: a double-blind, phase III, randomized, controlled trial evaluating the clinical efficacy of an antimicrobial lozenge using a validated mucositis scoring system*. J Clin Oncol, 2002. 20(19): p. 3956-63.  
<http://www.ncbi.nlm.nih.gov/pubmed/12351592>
484. Ertekin, M.V., et al., *Zinc sulfate in the prevention of radiation-induced oropharyngeal mucositis: a prospective, placebo-controlled, randomized study*. Int J Radiat Oncol Biol Phys, 2004. 58(1): p. 167-74. <http://www.ncbi.nlm.nih.gov/pubmed/14697435>
485. Trotti, A., et al., *A multinational, randomized phase III trial of iseganan HCl oral solution for reducing the severity of oral mucositis in patients receiving radiotherapy for head-and-neck malignancy*. Int J Radiat Oncol Biol Phys, 2004. 58(3): p. 674-81.  
<http://www.ncbi.nlm.nih.gov/pubmed/14967419>

486. Worthington, H.V., J.E. Clarkson, and O.B. Eden, *Interventions for preventing oral candidiasis for patients with cancer receiving treatment*. Cochrane Database Syst Rev, 2002(3): p. CD003807. <http://www.ncbi.nlm.nih.gov/pubmed/12137719>
487. Roy, I., A. Fortin, and M. Larochelle, *The impact of skin washing with water and soap during breast irradiation: a randomized study*. Radiother Oncol, 2001. 58(3): p. 333-9. <http://www.ncbi.nlm.nih.gov/pubmed/11230896>
488. Graham, P., et al., *Randomized, paired comparison of No-Sting Barrier Film versus sorbolene cream (10% glycerine) skin care during postmastectomy irradiation*. Int J Radiat Oncol Biol Phys, 2004. 58(1): p. 241-6. <http://www.ncbi.nlm.nih.gov/pubmed/14697444>
489. Williams, M.S., et al., *Phase III double-blind evaluation of an aloe vera gel as a prophylactic agent for radiation-induced skin toxicity*. Int J Radiat Oncol Biol Phys, 1996. 36(2): p. 345-9. <http://www.ncbi.nlm.nih.gov/pubmed/8892458>
490. Wells, M., et al., *Does aqueous or sucralfate cream affect the severity of erythematous radiation skin reactions? A randomised controlled trial*. Radiother Oncol, 2004. 73(2): p. 153-62. <https://www.ncbi.nlm.nih.gov/pubmed/15542162>
491. Goodwin, W.J., Jr., *Salvage surgery for patients with recurrent squamous cell carcinoma of the upper aerodigestive tract: when do the ends justify the means?* Laryngoscope, 2000. 110(3 Pt 2 Suppl 93): p. 1-18. <http://www.ncbi.nlm.nih.gov/pubmed/10714711>
492. Agra, I.M., et al., *Postoperative complications after en bloc salvage surgery for head and neck cancer*. Arch Otolaryngol Head Neck Surg, 2003. 129(12): p. 1317-21. <http://www.ncbi.nlm.nih.gov/pubmed/14676158>
493. Peiffert, D., et al., *Salvage irradiation by brachytherapy of velotonsillar squamous cell carcinoma in a previously irradiated field: results in 73 cases*. Int J Radiat Oncol Biol Phys, 1994. 29(4): p. 681-6. <http://www.ncbi.nlm.nih.gov/pubmed/8040013>
494. Mazon, J.J., et al., *Salvage irradiation of oropharyngeal cancers using iridium 192 wire implants: 5-year results of 70 cases*. Int J Radiat Oncol Biol Phys, 1987. 13(7): p. 957-62. <http://www.ncbi.nlm.nih.gov/pubmed/3597158>
495. Haraf, D.J., R.R. Weichselbaum, and E.E. Vokes, *Re-irradiation with concomitant chemotherapy of unresectable recurrent head and neck cancer: a potentially curable disease*. Ann Oncol, 1996. 7(9): p. 913-8. <http://www.ncbi.nlm.nih.gov/pubmed/9006741>
496. Pomp, J., P.C. Levendag, and W.L. van Putten, *Reirradiation of recurrent tumors in the head and neck*. Am J Clin Oncol, 1988. 11(5): p. 543-9. <http://www.ncbi.nlm.nih.gov/pubmed/3177256>

497. Stevens, K.R., Jr., A. Britsch, and W.T. Moss, *High-dose reirradiation of head and neck cancer with curative intent*. Int J Radiat Oncol Biol Phys, 1994. **29**(4): p. 687-98.  
<http://www.ncbi.nlm.nih.gov/pubmed/8040014>
498. Emami, B., et al., *Reirradiation of recurrent head and neck cancers*. Laryngoscope, 1987. **97**(1): p. 85-8. <http://www.ncbi.nlm.nih.gov/pubmed/3796178>
499. Loo, S.W., et al., *Neck dissection can be avoided after sequential chemoradiotherapy and negative post-treatment positron emission tomography-computed tomography in N2 head and neck squamous cell carcinoma*. Clin Oncol (R Coll Radiol), 2011. **23**(8): p. 512-7.  
<https://www.ncbi.nlm.nih.gov/pubmed/21501953>
500. Mehanna, H., et al., *PET-CT Surveillance versus Neck Dissection in Advanced Head and Neck Cancer*. N Engl J Med, 2016. **374**(15): p. 1444-54.  
<https://www.ncbi.nlm.nih.gov/pubmed/27007578>
501. Dawson, L.A., et al., *Conformal re-irradiation of recurrent and new primary head-and-neck cancer*. Int J Radiat Oncol Biol Phys, 2001. **50**(2): p. 377-85.  
<http://www.ncbi.nlm.nih.gov/pubmed/11380224>
502. Ohizumi, Y., et al., *Complications following re-irradiation for head and neck cancer*. Am J Otolaryngol, 2002. **23**(4): p. 215-21. <http://www.ncbi.nlm.nih.gov/pubmed/12105786>
503. Mohanti, B.K., et al., *Short course palliative radiotherapy of 20 Gy in 5 fractions for advanced and incurable head and neck cancer: AIIMS study*. Radiother Oncol, 2004. **71**(3): p. 275-80.  
<http://www.ncbi.nlm.nih.gov/pubmed/15172142>
504. Laccourreye, O., et al., *Carbon dioxide laser debulking for obstructing endolaryngeal carcinoma: a 10-year experience*. Ann Otol Rhinol Laryngol, 1999. **108**(5): p. 490-4.  
<http://www.ncbi.nlm.nih.gov/pubmed/10335712>
505. Wilner, H.I., et al., *Embolization in cataclysmal hemorrhage caused by squamous cell carcinomas of the head and neck*. Radiology, 1987. **163**(3): p. 759-62.  
<http://www.ncbi.nlm.nih.gov/pubmed/3575728>
506. Citardi, M.J., et al., *Management of carotid artery rupture by monitored endovascular therapeutic occlusion (1988-1994)*. Laryngoscope, 1995. **105**(10): p. 1086-92.  
<http://www.ncbi.nlm.nih.gov/pubmed/7564841>
507. Morrissey, D.D., et al., *Endovascular management of hemorrhage in patients with head and neck cancer*. Arch Otolaryngol Head Neck Surg, 1997. **123**(1): p. 15-9.  
<http://www.ncbi.nlm.nih.gov/pubmed/9006498>

508. Paiva, M.B., et al., *Palliative laser therapy for recurrent head and neck cancer: a Phase II clinical study*. Laryngoscope, 1998. **108**(9): p. 1277-83.  
<http://www.ncbi.nlm.nih.gov/pubmed/9738741>
509. Paleri, V., F.W. Stafford, and M.S. Sammut, *Laser debulking in malignant upper airway obstruction*. Head Neck, 2005. **27**(4): p. 296-301.  
<http://www.ncbi.nlm.nih.gov/pubmed/15672360>
510. Burtness, B., et al., *Pembrolizumab alone or with chemotherapy versus cetuximab with chemotherapy for recurrent or metastatic squamous cell carcinoma of the head and neck (KEYNOTE-048): a randomised, open-label, phase 3 study*. Lancet, 2019. **394**(10212): p. 1915-1928. <https://www.ncbi.nlm.nih.gov/pubmed/31679945>
511. *A phase III randomised trial of cisplatin, methotrexate, cisplatin + methotrexate and cisplatin + 5-FU in end stage squamous carcinoma of the head and neck*. Liverpool Head and Neck Oncology Group. Br J Cancer, 1990. **61**(2): p. 311-5.  
<https://www.ncbi.nlm.nih.gov/pubmed/2178667>
512. Clavel, M., et al., *Randomized comparison of cisplatin, methotrexate, bleomycin and vincristine (CABO) versus cisplatin and 5-fluorouracil (CF) versus cisplatin (C) in recurrent or metastatic squamous cell carcinoma of the head and neck. A phase III study of the EORTC Head and Neck Cancer Cooperative Group*. Ann Oncol, 1994. **5**(6): p. 521-6.  
<http://www.ncbi.nlm.nih.gov/pubmed/7522527>
513. Forastiere, A.A., et al., *Randomized comparison of cisplatin plus fluorouracil and carboplatin plus fluorouracil versus methotrexate in advanced squamous-cell carcinoma of the head and neck: a Southwest Oncology Group study*. J Clin Oncol, 1992. **10**(8): p. 1245-51.  
<http://www.ncbi.nlm.nih.gov/pubmed/1634913>
514. Jacobs, C., et al., *A phase III randomized study comparing cisplatin and fluorouracil as single agents and in combination for advanced squamous cell carcinoma of the head and neck*. J Clin Oncol, 1992. **10**(2): p. 257-63. <http://www.ncbi.nlm.nih.gov/pubmed/1732427>
515. Schornagel, J.H., et al., *Randomized phase III trial of edatrexate versus methotrexate in patients with metastatic and/or recurrent squamous cell carcinoma of the head and neck: a European Organization for Research and Treatment of Cancer Head and Neck Cancer Cooperative Group study*. J Clin Oncol, 1995. **13**(7): p. 1649-55.  
<http://www.ncbi.nlm.nih.gov/pubmed/7602354>
516. Jelic, S., et al., *Use of high-dose cytarabine to enhance cisplatin cytotoxicity-effects on the response and overall survival rates of advanced head and neck cancer patients*. Eur J Cancer, 2002. **38**(11): p. 1478-89. <https://www.ncbi.nlm.nih.gov/pubmed/12110494>

517. Gibson, M.K., et al., *Randomized phase III evaluation of cisplatin plus fluorouracil versus cisplatin plus paclitaxel in advanced head and neck cancer (E1395): an intergroup trial of the Eastern Cooperative Oncology Group*. J Clin Oncol, 2005. **23**(15): p. 3562-7. <https://www.ncbi.nlm.nih.gov/pubmed/15908667>
518. Forastiere, A.A., et al., *Phase III comparison of high-dose paclitaxel + cisplatin + granulocyte colony-stimulating factor versus low-dose paclitaxel + cisplatin in advanced head and neck cancer: Eastern Cooperative Oncology Group Study E1393*. J Clin Oncol, 2001. **19**(4): p. 1088-95. <http://www.ncbi.nlm.nih.gov/pubmed/11181673>
519. Vermorken, J.B., et al., *Platinum-based chemotherapy plus cetuximab in head and neck cancer*. N Engl J Med, 2008. **359**(11): p. 1116-27. <https://www.ncbi.nlm.nih.gov/pubmed/18784101>
520. Vermorken, J.B., et al., *Platinum-based chemotherapy (CT) plus cetuximab in recurrent or metastatic squamous cell carcinoma of the head and neck cancer (R/M-SCCHN): 5-year follow-up data for the extreme trial*. Journal of Clinical Oncology, 2014. **32**(15\_suppl): p. 6021-6021. [https://doi.org/10.1200/jco.2014.32.15\\_suppl.6021](https://doi.org/10.1200/jco.2014.32.15_suppl.6021)
521. Mesia, R., et al., *Quality of life of patients receiving platinum-based chemotherapy plus cetuximab first line for recurrent and/or metastatic squamous cell carcinoma of the head and neck*. Ann Oncol, 2010. **21**(10): p. 1967-73. <https://www.ncbi.nlm.nih.gov/pubmed/20335368>
522. Vermorken, J.B., et al., *Impact of tumor HPV status on outcome in patients with recurrent and/or metastatic squamous cell carcinoma of the head and neck receiving chemotherapy with or without cetuximab: retrospective analysis of the phase III EXTREME trial*. Ann Oncol, 2014. **25**(4): p. 801-7. <https://www.ncbi.nlm.nih.gov/pubmed/24577117>
523. Licitra, L., et al., *Evaluation of EGFR gene copy number as a predictive biomarker for the efficacy of cetuximab in combination with chemotherapy in the first-line treatment of recurrent and/or metastatic squamous cell carcinoma of the head and neck: EXTREME study*. Ann Oncol, 2011. **22**(5): p. 1078-87. <https://www.ncbi.nlm.nih.gov/pubmed/21048039>
524. Ferris, R.L., et al., *Nivolumab for Recurrent Squamous-Cell Carcinoma of the Head and Neck*. N Engl J Med, 2016. **375**(19): p. 1856-1867. <https://www.ncbi.nlm.nih.gov/pubmed/27718784>
525. Ferris, R.L., et al., *Nivolumab vs investigator's choice in recurrent or metastatic squamous cell carcinoma of the head and neck: 2-year long-term survival update of CheckMate 141 with analyses by tumor PD-L1 expression*. Oral Oncol, 2018. **81**: p. 45-51. <https://www.ncbi.nlm.nih.gov/pubmed/29884413>
526. Gillison, M.L., et al., *CheckMate 141: 1-Year Update and Subgroup Analysis of Nivolumab as First-Line Therapy in Patients with Recurrent/Metastatic Head and Neck Cancer*. Oncologist, 2018. **23**(9): p. 1079-1082. <https://www.ncbi.nlm.nih.gov/pubmed/29866947>

527. Boysen, M., et al., *The value of follow-up in patients treated for squamous cell carcinoma of the head and neck*. Eur J Cancer, 1992. **28**(2-3): p. 426-30.  
<http://www.ncbi.nlm.nih.gov/pubmed/1591057>
528. Bissinger, O., et al., *Evaluating tumour after care in oral squamous cell carcinoma: Insights into patients' health related quality of life*. J Craniomaxillofac Surg, 2017. **45**(2): p. 262-266.  
<http://www.ncbi.nlm.nih.gov/pubmed/28049604>
529. Hammerlid, E., et al., *Quality-of-life effects of psychosocial intervention in patients with head and neck cancer*. Otolaryngol Head Neck Surg, 1999. **120**(4): p. 507-16.  
<http://www.ncbi.nlm.nih.gov/pubmed/10187943>
530. Hammerlid, E., et al., *Health-related quality of life three years after diagnosis of head and neck cancer--a longitudinal study*. Head Neck, 2001. **23**(2): p. 113-25.  
<http://www.ncbi.nlm.nih.gov/pubmed/11303628>
531. Bjordal, K., et al., *A prospective study of quality of life in head and neck cancer patients. Part II: Longitudinal data*. Laryngoscope, 2001. **111**(8): p. 1440-52.  
<http://www.ncbi.nlm.nih.gov/pubmed/11568582>
532. Smit, M., et al., *Pain as sign of recurrent disease in head and neck squamous cell carcinoma*. Head Neck, 2001. **23**(5): p. 372-5. <https://www.ncbi.nlm.nih.gov/pubmed/11295810>
533. Nguyen, N.P., et al., *Combined chemotherapy and radiation therapy for head and neck malignancies: quality of life issues*. Cancer, 2002. **94**(4): p. 1131-41.  
<http://www.ncbi.nlm.nih.gov/pubmed/11920484>
534. Stokkel, M.P., et al., *The detection of local recurrent head and neck cancer with fluorine-18 fluorodeoxyglucose dual-head positron emission tomography*. Eur J Nucl Med, 1999. **26**(7): p. 767-73. <http://www.ncbi.nlm.nih.gov/pubmed/10398825>
535. Shah, S.I. and E.L. Applebaum, *Lung cancer after head and neck cancer: role of chest radiography*. Laryngoscope, 2000. **110**(12): p. 2033-6.  
<http://www.ncbi.nlm.nih.gov/pubmed/11129015>
536. Merckx, M.A., et al., *A half-yearly chest radiograph for early detection of lung cancer following oral cancer*. Int J Oral Maxillofac Surg, 2002. **31**(4): p. 378-82.  
<http://www.ncbi.nlm.nih.gov/pubmed/12361070>
537. Gottschlich, S., et al., *Serum p53 autoantibodies in the follow-up of head and neck cancer patients*. Oncology, 2000. **59**(1): p. 31-5. <http://www.ncbi.nlm.nih.gov/pubmed/10895064>
538. Krimmel, M., et al., *Relevance of SCC-Ag, CEA, CA 19.9 and CA 125 for diagnosis and follow-up in oral cancer*. J Craniomaxillofac Surg, 1998. **26**(4): p. 243-8.  
<http://www.ncbi.nlm.nih.gov/pubmed/9777503>



539. Mayne, S.T., et al., *Randomized trial of supplemental beta-carotene to prevent second head and neck cancer*. *Cancer Res*, 2001. **61**(4): p. 1457-63.  
<http://www.ncbi.nlm.nih.gov/pubmed/11245451>
540. Gotz, C., et al., *Impact of HPV infection on oral squamous cell carcinoma*. *Oncotarget*, 2016. **7**(47): p. 76704-76712. <http://www.ncbi.nlm.nih.gov/pubmed/27732948>
541. Brands, M.T., et al., *Follow-up after curative treatment for oral squamous cell carcinoma. A critical appraisal of the guidelines and a review of the literature*. *Eur J Surg Oncol*, 2018. **44**(5): p. 559-565. <http://www.ncbi.nlm.nih.gov/pubmed/29433990>
542. Wensing, B.M., et al., *Oral squamous cell carcinoma and a clinically negative neck: the value of follow-up*. *Head Neck*, 2011. **33**(10): p. 1400-5.  
<http://www.ncbi.nlm.nih.gov/pubmed/21928412>
543. Jeon, J.H., et al., *Analysis of the outcome of young age tongue squamous cell carcinoma*. *Maxillofac Plast Reconstr Surg*, 2017. **39**(1): p. 41.  
<http://www.ncbi.nlm.nih.gov/pubmed/29302590>
544. Dignonnet, A., et al., *Post-therapeutic surveillance strategies in head and neck squamous cell carcinoma*. *Eur Arch Otorhinolaryngol*, 2013. **270**(5): p. 1569-80.  
<http://www.ncbi.nlm.nih.gov/pubmed/22972497>
545. Heiduschka, G., et al., *Margin to tumor thickness ratio - A predictor of local recurrence and survival in oral squamous cell carcinoma*. *Oral Oncol*, 2016. **55**: p. 49-54.  
<http://www.ncbi.nlm.nih.gov/pubmed/26861256>
546. Low, T.H., et al., *Factors predicting poor outcomes in T1N0 oral squamous cell carcinoma: indicators for treatment intensification*. *ANZ J Surg*, 2016. **86**(5): p. 366-71.  
<http://www.ncbi.nlm.nih.gov/pubmed/26991038>
547. Flynn, C.J., et al., *The value of periodic follow-up in the detection of recurrences after radical treatment in locally advanced head and neck cancer*. *Clin Oncol (R Coll Radiol)*, 2010. **22**(10): p. 868-73. <http://www.ncbi.nlm.nih.gov/pubmed/20650620>
548. Lee, C.C., et al., *Prognostic Performance of a New Staging Category to Improve Discrimination of Disease-Specific Survival in Nonmetastatic Oral Cancer*. *JAMA Otolaryngol Head Neck Surg*, 2017. **143**(4): p. 395-402. <http://www.ncbi.nlm.nih.gov/pubmed/28125757>
549. Lin, C.S., et al., *Tumor volume as an independent predictive factor of worse survival in patients with oral cavity squamous cell carcinoma*. *Head Neck*, 2017. **39**(5): p. 960-964.  
<http://www.ncbi.nlm.nih.gov/pubmed/28276113>

550. Safi, A.F., et al., *The importance of lymph node ratio for locoregional recurrence of squamous cell carcinoma of the tongue*. J Craniomaxillofac Surg, 2017. 45(7): p. 1058-1061. <http://www.ncbi.nlm.nih.gov/pubmed/28529103>
551. Dirven, R., et al., *Tumor thickness versus depth of invasion - Analysis of the 8th edition American Joint Committee on Cancer Staging for oral cancer*. Oral Oncol, 2017. 74: p. 30-33. <http://www.ncbi.nlm.nih.gov/pubmed/29103748>
552. Ermer, M.A., et al., *Recurrence rate and shift in histopathological differentiation of oral squamous cell carcinoma - A long-term retrospective study over a period of 13.5 years*. J Craniomaxillofac Surg, 2015. 43(7): p. 1309-13. <http://www.ncbi.nlm.nih.gov/pubmed/26116970>
553. Kanatas, A., et al., *Outpatient follow-up appointments for patients having curative treatment for cancer of the head and neck: are the current arrangements in need of change?* Br J Oral Maxillofac Surg, 2014. 52(8): p. 681-7. <http://www.ncbi.nlm.nih.gov/pubmed/25037165>
554. Wolfer, S., S. Elstner, and S. Schultze-Mosgau, *Degree of Keratinization Is an Independent Prognostic Factor in Oral Squamous Cell Carcinoma*. J Oral Maxillofac Surg, 2018. 76(2): p. 444-454. <http://www.ncbi.nlm.nih.gov/pubmed/28738193>
555. Hosni, A., et al., *Lymph node ratio relationship to regional failure and distant metastases in oral cavity cancer*. Radiother Oncol, 2017. 124(2): p. 225-231. <http://www.ncbi.nlm.nih.gov/pubmed/28838425>
556. Son, H.J., et al., *Nodal factors predictive of recurrence and survival in patients with oral cavity squamous cell carcinoma*. Clin Otolaryngol, 2018. 43(2): p. 470-476. <http://www.ncbi.nlm.nih.gov/pubmed/28981214>
557. Allison, P.J., D. Locker, and J.S. Feine, *The relationship between dental status and health-related quality of life in upper aerodigestive tract cancer patients*. Oral Oncol, 1999. 35(2): p. 138-43. <https://www.ncbi.nlm.nih.gov/pubmed/10435147>
558. Granstrom, G., *Radiotherapy, osseointegration and hyperbaric oxygen therapy*. Periodontol 2000, 2003. 33: p. 145-62. <http://www.ncbi.nlm.nih.gov/pubmed/12950848>
559. Mericske-Stern, R., R. Perren, and J. Raveh, *Life table analysis and clinical evaluation of oral implants supporting prostheses after resection of malignant tumors*. Int J Oral Maxillofac Implants, 1999. 14(5): p. 673-80. <http://www.ncbi.nlm.nih.gov/pubmed/10531739>
560. McCord, J.F. and G. Michelinakis, *Systematic review of the evidence supporting intra-oral maxillofacial prosthodontic care*. Eur J Prosthodont Restor Dent, 2004. 12(3): p. 129-35. <http://www.ncbi.nlm.nih.gov/pubmed/15521397>

561. Ang, E., et al., *Reconstructive options in the treatment of osteoradionecrosis of the craniomaxillofacial skeleton*. Br J Plast Surg, 2003. 56(2): p. 92-9.  
<http://www.ncbi.nlm.nih.gov/pubmed/12791349>
562. Annane, D., et al., *Hyperbaric oxygen therapy for radionecrosis of the jaw: a randomized, placebo-controlled, double-blind trial from the ORN96 study group*. J Clin Oncol, 2004. 22(24): p. 4893-900. <http://www.ncbi.nlm.nih.gov/pubmed/15520052>
563. Bennett, M.H., et al., *Hyperbaric oxygen therapy for late radiation tissue injury*. Cochrane Database Syst Rev, 2005(3): p. CD005005. <http://www.ncbi.nlm.nih.gov/pubmed/16034961>
564. Coulthard, P., et al., *Therapeutic use of hyperbaric oxygen for irradiated dental implant patients: a systematic review*. J Dent Educ, 2003. 67(1): p. 64-8.  
<https://www.ncbi.nlm.nih.gov/pubmed/12540107>
565. Rosenberg, S.W., *Oral complications of cancer therapies. Chronic dental complications*. NCI Monogr, 1990(9): p. 173-8. <http://www.ncbi.nlm.nih.gov/pubmed/2188155>
566. Toljanic, J.A., R.H. Heshmati, and J.F. Bedard, *Dental follow-up compliance in a population of irradiated head and neck cancer patients*. Oral Surgery Oral Medicine Oral Pathology Oral Radiology & Endodontics, 2002. 93(1): p. 35-8.  
<http://www.ncbi.nlm.nih.gov/pubmed/11805775>
567. Jereczek-Fossa, B.A. and R. Orecchia, *Radiotherapy-induced mandibular bone complications*. Cancer Treat Rev, 2002. 28(1): p. 65-74. <http://www.ncbi.nlm.nih.gov/pubmed/12027415>
568. Reuther, T., et al., *Osteoradionecrosis of the jaws as a side effect of radiotherapy of head and neck tumour patients--a report of a thirty year retrospective review*. Int J Oral Maxillofac Surg, 2003. 32(3): p. 289-95. <http://www.ncbi.nlm.nih.gov/pubmed/12767877>
569. Pasquier, D., et al., *Hyperbaric oxygen therapy in the treatment of radio-induced lesions in normal tissues: a literature review*. Radiother Oncol, 2004. 72(1): p. 1-13.  
<http://www.ncbi.nlm.nih.gov/pubmed/15236869>
570. Mehta, M.P., et al., *The role of chemotherapy in the management of newly diagnosed brain metastases: a systematic review and evidence-based clinical practice guideline*. J Neurooncol, 2010. 96(1): p. 71-83.
571. Le Rhun, E., et al., *EANO-ESMO Clinical Practice Guidelines for diagnosis, treatment and follow-up of patients with leptomeningeal metastasis from solid tumours*. Ann Oncol, 2017. 28(suppl\_4): p. iv84-iv99.
572. Kreuzer, S.H., et al., *Complications after laryngeal surgery: videofluoroscopic evaluation of 120 patients*. Clin Radiol, 2000. 55(10): p. 775-81.  
<http://www.ncbi.nlm.nih.gov/pubmed/11052879>

573. Stenson, K.M., et al., *Swallowing function in patients with head and neck cancer prior to treatment*. Arch Otolaryngol Head Neck Surg, 2000. **126**(3): p. 371-7.  
<http://www.ncbi.nlm.nih.gov/pubmed/10722011>
574. Aviv, J.E., *Prospective, randomized outcome study of endoscopy versus modified barium swallow in patients with dysphagia*. Laryngoscope, 2000. **110**(4): p. 563-74.  
<http://www.ncbi.nlm.nih.gov/pubmed/10764000>
575. Furia, C.L., et al., *Speech intelligibility after glossectomy and speech rehabilitation*. Arch Otolaryngol Head Neck Surg, 2001. **127**(7): p. 877-83.  
<http://www.ncbi.nlm.nih.gov/pubmed/11448366>
576. Eisbruch, A., et al., *Objective assessment of swallowing dysfunction and aspiration after radiation concurrent with chemotherapy for head-and-neck cancer*. Int J Radiat Oncol Biol Phys, 2002. **53**(1): p. 23-8. <http://www.ncbi.nlm.nih.gov/pubmed/12007937>
577. Nguyen, N.P., et al., *Dysphagia following chemoradiation for locally advanced head and neck cancer*. Ann Oncol, 2004. **15**(3): p. 383-8. <http://www.ncbi.nlm.nih.gov/pubmed/14998839>
578. Gillespie, M.B., et al., *Swallowing-related quality of life after head and neck cancer treatment*. Laryngoscope, 2004. **114**(8): p. 1362-7. <http://www.ncbi.nlm.nih.gov/pubmed/15280708>
579. Kulbersh, B.D., et al., *Pretreatment, preoperative swallowing exercises may improve dysphagia quality of life*. Laryngoscope, 2006. **116**(6): p. 883-6.  
<http://www.ncbi.nlm.nih.gov/pubmed/16735913>
580. Loscalzo, M., *Psychological approaches to the management of pain in patients with advanced cancer*. Hematol Oncol Clin North Am, 1996. **10**(1): p. 139-55.
581. Schweinfurth, J.M., G.N. Boger, and P.J. Feustel, *Preoperative risk assessment for gastrostomy tube placement in head and neck cancer patients*. Head Neck, 2001. **23**(5): p. 376-82.  
<http://www.ncbi.nlm.nih.gov/pubmed/11295811>
582. Deurloo, E.E., et al., *Percutaneous radiological gastrostomy in patients with head and neck cancer*. European Journal of Surgical Oncology, 2001. **27**(1): p. 94-7.  
<http://www.ncbi.nlm.nih.gov/pubmed/11237498>
583. Beaver, M.E., et al., *Percutaneous fluoroscopic gastrostomy tube placement in patients with head and neck cancer*. Arch Otolaryngol Head Neck Surg, 1998. **124**(10): p. 1141-4.  
<http://www.ncbi.nlm.nih.gov/pubmed/9776193>
584. Lee, J.H., et al., *Prophylactic gastrostomy tubes in patients undergoing intensive irradiation for cancer of the head and neck*. Arch Otolaryngol Head Neck Surg, 1998. **124**(8): p. 871-5.  
<http://www.ncbi.nlm.nih.gov/pubmed/9708712>

585. Mekhail, T.M., et al., *Enteral nutrition during the treatment of head and neck carcinoma: is a percutaneous endoscopic gastrostomy tube preferable to a nasogastric tube?* Cancer, 2001. **91**(9): p. 1785-90. <http://www.ncbi.nlm.nih.gov/pubmed/11335904>
586. Chawla, S., et al., *Temporal assessment of quality of life of head and neck cancer patients receiving radical radiotherapy.* Qual Life Res, 1999. **8**(1-2): p. 73-8. <http://www.ncbi.nlm.nih.gov/pubmed/10457740>
587. Gritz, E.R., et al., *First year after head and neck cancer: quality of life.* J Clin Oncol, 1999. **17**(1): p. 352-60. <http://www.ncbi.nlm.nih.gov/pubmed/10458254>
588. Zwahlen, R.A., et al., *Quality of life and psychiatric morbidity in patients successfully treated for oral cavity squamous cell cancer and their wives.* J Oral Maxillofac Surg, 2008. **66**(6): p. 1125-32. <https://www.ncbi.nlm.nih.gov/pubmed/18486776>
589. Singer, S., et al., *Identifying tumor patients' depression.* Support Care Cancer, 2011. **19**(11): p. 1697-703. <http://www.ncbi.nlm.nih.gov/pubmed/20853171>
590. Spelten, E.R., M.A. Sprangers, and J.H. Verbeek, *Factors reported to influence the return to work of cancer survivors: a literature review.* Psychooncology, 2002. **11**(2): p. 124-31. <http://www.ncbi.nlm.nih.gov/pubmed/11921328>
591. Relic, A., et al., *Investigating quality of life and coping resources after laryngectomy.* Eur Arch Otorhinolaryngol, 2001. **258**(10): p. 514-7. <http://www.ncbi.nlm.nih.gov/pubmed/11829187>
592. Ärztliches Zentrum für Qualität in der Medizin (ÄZQ). *Manual Qualitätsindikatoren. Manual für Autoren.* 2009 [cited äzq Schriftenreihe: 36; Available from: <http://www.aezq.de/mdb/edocs/pdf/schriftenreihe/schriftenreihe36.pdf>.
593. Leitlinienprogramm Onkologie (Deutsche Krebsgesellschaft (DKG), D.K.D., Arbeitsgemeinschaft der Wissenschaftlichen Medizinischen Fachgesellschaften (AWMF)), *Entwicklung von Leitlinien basierten Qualitätsindikatoren. Methodenpapier für das Leitlinienprogramm Onkologie. Version 2.0.* 2017. 2017, Berlin. <http://leitlinienprogramm-onkologie.de/Informationen-zur-Methodik.53.0.html>